BEITRÄGE

ZU DEN

ANZEIGEN DER CASTRATION.

INAUGURAL-DISSERTATION

BEHUFS ERLANGUNG DER DOCTORWÜRDE

DER HOHEN MEDICINISCHEN FAKULTÄT ZU BASEL

VORGELEGT VON

OTHMAR STRÆHL,

PRAKT. ARZT.

GENEHMIGT AUF ANTRAG VON HRN. PROF. DR. H. FEHLING.

BASEL.

SCHULTZE'SCHE UNIVERSITÄTS-BUCHDRUCKEREI

(L. REINHARDT)

1888.

BEITRÄGE

ZU DEN

ANZEIGEN DER CASTRATION.

INAUGURAL-DISSERTATION

BEHUFS ERLANGUNG DER DOCTORWÜRDE

DER HOHEN MEDICINISCHEN FAKULTÄT ZU BASEL

VORGELEGT VON

OTHMAR STRÆHL,

PRAKT. ARZT.

GENEHMIGT AUF ANTRAG VON HRN. PROF. DR. H. FEHLING.

BASEL.

SCHULTZE'SCHE UNIVERSITÄTS-BUCHDRUCKEREI

(L. REINHARDT)

1888.

Digitized by the Internet Archive
in 2026

https://archive.org/details/IA41548826_0051

Seinem Lehrer

HERRN PROF. Dr. H. FEHLING

Director der geburtshilflich-gynækologischen Klinik zu Basel

in

Hochachtung und Dankbarkeit gewidmet

vom Verfasser.

EINLEITUNG.

Bekanntlich waren es Hegar in Deutschland und Bathey in Amerika, die unabhängig von einander im Juli und August des Jahres 1872 die ersten Castrationen zu therapeutischem Zwecke ausführten; der eine bei einer Patientin mit cystischer Degeneration beider Ovarien und consecutiven starken Ovarialneuralgien, der andere bei einer Patientin mit angeborenem Defect des Uterus und folgenden Molimina menstrualia. Seitdem ist die Zahl der Operationen auf mehrere Hunderte angewachsen; die Anzahl der Indikationen ist eine grössere geworden; die einzelnen Indikationen sind zum Theil genauer präcisirt worden; die Operationstechnik hat sich vervollkommnet. So durfte es nicht ausbleiben, dass auch die Erfolge, sowohl was Mortalität, als schliessliche Heilung anbelangt, weit bessere wurden.

Die Litteratur ist, besonders im Hinblick auf die noch kurze Dauer des Operationsverfahrens, schon eine sehr grosse und nimmt von Jahr zu Jahr zu, — der beste Beweis, wie ich glaube, dass auf diesem Gebiete noch eine Menge von Streitpunkten existiren, dass überhaupt die Castrationsfrage noch lange nicht als erledigt angesehen werden darf.

Desshalb dürfte jede Vermehrung des casuistischen Materials wünschenswerth erscheinen, da dadurch die Indikationsstellung an Schärfe gewinnt und die Ansicht stets mehr zur Geltung kommen wird, dass die Castration gar nicht eine so lebensgefährliche und von so schlechten Erfolgen begleitete Operation ist, für die sie von vielen Autoren noch hingestellt wird.

Gerne habe ich desshalb der Aufforderung von Herrn Prof. Dr. Fehling, die Castrationen der gynäkologischen Klinik zu Basel und diejenigen seiner Privatklinik zu Stuttgart zusammenzustellen und statistisch zu verwerthen, Folge geleistet.

Die Zahl der mir zur Verfügung gestellten Castrationsfälle beträgt 39; dieselben vertheilen sich auf die Jahre 1880—1888. Von diesen 39 Operationen wurden 18 von Herrn Prof. Dr. Bischoff auf der gynäk. Klinik zu Basel ausgeführt; 21 von Herrn Prof. Dr. Fehling, und zwar 18 auf seiner Privatklinik zu Stuttgart, und 3 wiederum auf der gynäk. Klinik zu Basel. — Ich werde nun zunächst die Krankengeschichten in chronologischer Reihenfolge, jedoch getrennt nach den Operateuren, folgen lassen. Dieselben sind möglichst kurz abgefasst, doch immerhin mit der Ausführung und Genauigkeit, die das Verständniss des Krankheitsfalles erfordert und die die Abfassung der betreffenden Krankenjournale zuliess. Soweit der Aufenthalt der Patientinnen mir bekannt war, habe ich dieselben nach der Operation verfolgt und mich schriftlich und mündlich über ihren gegenwärtigen Zustand erkundigt, da es natürlich nur auf diese Weise möglich ist, ein klares Bild von den Folgen und Erfolgen der Operation zu gewinnen. —

Vorerst möchte ich aber noch schon an dieser Stelle Herrn Prof. Dr. Fehling für die mir gütigst zur Verfügung gestellten Krankenjournale des Basler Bürgerspitals und seiner Privatklinik, und die mir bei Abfassung dieser Arbeit freundlichst ertheilten Rathschläge meinen wärmsten Dank aussprechen.

Ich bringe zunächst die 18 Fälle von Herrn Prof. Dr. Bischoff:

1) — M. H., 26 Jahre alt, ledig, Fabrikarbeiterin, Aargau. Als Kind stets schwächlich, anämisch; erste Menses mit dem 13.Jahr, unregelmässig, stark, mit Schmerzen in abdomine, die auch in der Zwischenzeit nicht ganz schwinden; nach Einlegen eines Ringes Besserung, doch nicht von Dauer.

1880, September 6. Eintritt in den Spital; Abends stets Fieber, bis 38,5. Gegen die starken Schmerzen bei den Menses werden Suppositorien und Vaginalglobuli mit Opium angewandt. Oktober 1—5 wieder Menses mit Krämpfen verbunden.

1881, Januar 15. Untersuchung in Narcose: Vagina feucht, weit; Fundus uteri retroflectirt, verdickt. Per rectum: R. Ovarium normal gelagert, beweglich, von normaler Consistenz; l. Ovarium der Mittellinie genähert und tiefer stehend, glatt, œdematös sich anfühlend, druckempfindlich, beweglich.

Diagnose: Oophoritis chronica, kleincystische Degeneration des linken Ovariums, Retroflexio uteri, Dysmenorrhœ.

Januar 19. Castration: In der linea alba wird ein 2 Querfinger unter dem Nabel beginnender, 8 cm. langer Schnitt gemacht. Ziemliche Blutung aus den Gefässen des subcutanen Gewebes. Durchtrennung des Peritoneums in der Ausdehnung der äussern Haut; dasselbe wird mit der Haut durch 3 Suturen vereinigt. Das sehr tief nach abwärts gelagerte Netz wird bei Seite geschoben, dann mit der Hand eingegangen, zunächst der Uterus gesucht und von diesem aus das linke Ovarium gefunden und ohne starke Zerrung bis zur Wunde gebracht. Durchstechung mit gestielter Nadel und Unterbindung des Mesovariums in 2 Partien; dazu noch Gesammtligatur; darauf Abtragung mit dem Thermokauter. Das rechte Ovarium, das von Narben herrührende Furchen zeigt, wird ebenso entfernt, nur wird zur Cautherisation die

Hegar'sche Klammer benützt. Die beiden Stümpfe werden noch mit conc. Carbolsäure desinficirt. Toilette der Bauchhöhle vermittelst zweier Schwämme. Fortlaufende Catgutnaht des Peritoneums, dann tiefe Seidennähte von Haut und Fascie und fortlaufende Hautnaht mit Catgut. Desinfection der Bauchwunde mit 10 % Carbolöl. Lister mit Krüllgase; vielköpfige Flanellbinde.

Januar 19—29. Befinden gut, etwas Aufstossen und Brechreiz, subfebrile Temperaturen. — Januar 29. Verbandwechsel, Entfernung der Hautsuturen, Heilung p. primam.

Februar 9. Zum ersten Mal auf; hie und da Leibschmerzen.

März 4. Austritt geheilt.— 1882. Menses nie wiedergekehrt; bei der Arbeit noch Kreuzschmerzen. Uterus durch ein Pessar aufgerichtet.— 1885. Arbeitet; Uterus atrophisch, Vaginalportion schlank. — 1888, August. Menses fehlen; klagt neuerdings wieder über Schmerzen im Rücken und Schwäche in den Beinen; etwas fluor albus.

2) — E. R., 29 Jahre alt, ledig, ohne Beruf, Bern.

Als Kind schwächlich; erste Menses mit dem 13. Jahre; dann 1 Jahr Pause, später unregelmässig mit grossen Intervallen; seit Sommer 1880 stark, lange dauernd (1 Mal 3 Monate ununterbrochen); seit 6 Jahren auch psychische Störungen: Melancholie, Manie, sexuelle Erregung.

1881, März 18. — ***Status:*** Abgemagerte, blass aussehende Person. Uterus vergrössert; Cervix hat 1½ cm. dicke Lippen, Muttermund etwas offen; Sonde dringt 8 cm. weit ein. Linkes Ovarium mit der Längsachse von hinten nach vorn, dem Uterus auf 1 Finger breit genähert, beweglich. Rechtes Ovarium fühlt sich vom Rectum aus etwas kleiner an als das linke, mit dem Längsdurchmesser von vorn und innen nach hinten aussen stehend, beweglich.

Diagnose: Metritis, Metrorrhagien, Perioophoritis duplex, Anämie, Nymphomanie.

März 21. Castration: Schnitt 10 cm. lang in der Linea alba; Peritoneum in halber Ausdehnung der Hautwunde durch-

trennt. Beide Ovarien in leicht trennbare Adhæsionen eingebettet, werden entfernt; links auch ein Stück der cystösen Tube, das mit dem linken Ovarium verwachsen. Peritonealnaht, Hautfasciennaht, Lister.

März 21—24. Kein Fieber, Schmerzen im Leib, Erbrechen, Blutabgang aus der Vagina; in den folgenden Tagen leichtes Fieber (bis 38,5). — März 31. afebril, Verband und Suturen entfernt; aus einigen Stichkanälen kommt Eiter.— April 14. Wunde ganz geschlossen. — April 23. Austritt geheilt. Dezember: Keine Menses; die frühern Beschwerden total geschwunden; Körpergewicht zugenommen.

3) — Ch. S., Wittwe, 31 Jahre alt, Fabrikarbeiterin, Zürich.

Als Kind gesund; mit dem 16. Jahre erste Menses, alle 3—4 Wochen, 4 Tage lang, ohne Schmerzen. Im 23. Jahre Bleichsucht ohne Alteration der Menses. 1876. im Spital normal geboren; 14 Tage gestillt; Menses 8 Wochen post partum wieder regelmässig. – April 1880: Vor 1½ Jahren bekam sie Schmerzen im Leibe; ein Ring wurde eingelegt. Der damalige ***Status*** lautete: Uterus stark retroflectirt, Fundus tief in's hintere Scheidengewölbe herabgedrängt; linkes Ovarium circa hühnereigross, empfindlich, etwas beweglich, linke Tube verdickt; rechtes Ovarium nicht fühlbar. Auf Jodoformvaselintampons und Kreuznachermutterlauge Besserung.

Mai 1881. Wiedereintritt, da arbeitsunfähig. Status idem.

Diagnose: Cystische Degeneration des linken Ovariums; Perioophoritis sinistra; Retroflexio uteri, Dysmenorrhœ.

Juni 11. Castration: Das linke Ovarium, über das sich das lig. latum dachförmig wölbt, ist schwer zu erreichen und in alte Adhærenzen eingebettet; letztere werden getrennt, das Ovarium herausgebracht und in der gewohnten Weise entfernt. Das rechte Ovarium, das sich auch als vergrössert und cystös entartet erweist, wird ebenfalls entfernt.

Das linke Ovarium weist auf eine Länge von 4 cm. Breite 3,3 cm., Dicke 1,6 cm. Das rechte Ovarium auf eine Länge

von 3,5 cm., Breite 3,0 cm., Dicke 1,0 cm. Verlauf glatt; — 25. Juni, Wunde p. primam geheilt; — Juli 11. Austritt geheilt; — Dezember 10. Keine Menses.

1883, April: Uterus klein, atrophisch, dextroretroflectirt, Sonde dringt knapp 6 cm. ein. — 1888, Juli. Menses nie mehr gehabt; doch 4—5 mal vikarirendes Nasenbluten oder blosse Conjectionen zum Kopf ohne Blutabgang; keine Schmerzen mehr, spärlicher Fluor.

4) — M. R., 30 Jahre alt, ledig, Fabrikarbeiterin, Aargau.

Patientin kommt von der medicinischen Abtheilung, wo sie mit allen möglichen Antihystericis erfolglos behandelt worden. Sie klagt über Appetitlosigkeit, Erbrechen, Kopfweh, Schmerzen im Unterleib, Globus und Clavus hystericus. Menses seit dem 21. Jahr unregelmässig, alle 3—20 Wochen.

1882, Mai 29. — ***Status:*** Vagina mässig weit; vorderes Scheidengewölbe kurz, Vaginalportion 2½ cm. lang, schaut nach vorn rechts, Muttermund geschlossen; Uterus derb, etwas vergrössert, sinistroretrovertirt; Aufrichtungsversuch sehr schmerzhaft; linkes Ovarium auf's Doppelte vergrössert, prall elastisch, wenig beweglich; rechtes Ovarium klein, beweglich.

Diagnose: Hysterie, Oophoritis und Perioophoritis sinistra, Sinistroretroversio uteri.

Juli 17. Castration: Schnitt 13 cm. lang in der Linea alba. Linkes Ovarium mit Mühe hervorgebracht, wird sammt Tube entfernt; ebenso das rechte. Bis 2. August Abends subfebrile Temperaturen; wenig Schmerzen; einmal Blutabgang aus der Vagina. — August 21. Tritt aus, nachdem simulirte Schmerzen auf indifferente Behandlung hin verschwunden sind.

1888, Juli: Patientin hat die Menses seither nie mehr gehabt; die hysterischen Beschwerden sind wieder zurükgekehrt; die Schmerzen im Unterleibe sind etwas weniger heftig; starker Fluor; Patientin will eher schwächer geworden sein.

5) — C. H., 40 Jahre alt, ledig, Magd, Baden.

Erste Menses mit dem 21. Jahr; die zwei ersten Jahre unregelmässig; dann regelmässig, öfters mit Molimina. Klagt jetzt über Schmerzen im Unterleib, Uebelkeit, Mattigkeit.

1882, Juli 14. — ***Status:*** Vagina weit; Portio vorn 2—3, hinten 2 cm. breit, im hintern Scheidengewölbe, dicht am Cervix ein haselnussgrosser, derber Knoten. Uterus retroflectirt, vergrössert, unbeweglich; im linken Scheidengewölbe vom Uterus ausgehend eine Resistenz; ebenso eine im rechten Scheidengewölbe, grösser, höher stehend mit mehreren Buckeln.

Per rectum: Linkes Ovarium kaum vergrössert, höckerig, adhærent; rechtes Ovarium kleinapfelgross, cystös, am Lig. latum adhærent.

Diagnose: Zwei kleine subseröse Fibrome der hintern Wand; Metritis chron.; Retroflexio uteri; Cyste des rechten Ovariums; Perioophoritis duplex.

November 25. Castration: Beim Bauchschnitt wird der schräg verlaufende Urachus in einer Ausdehnung von 4 cm. resecirt. Median unter dem Promontorium findet sich ein dem Fundus mit einem 2½ cm. breiten und 1 cm. dicken Stiel beweglich anhaftendes, apfelgrosses, subseröses Fibrom. Der Raum hinter dem Lig. latum ist durch zahlreiche strangförmige Adhæsionen abgekapselt; diese werden gelöst, um zum rechten Ovarium zu gelangen; Berstung einer kleinen Cyste und starke Blutung aus dem halbdurchrissenen Stiel des Myoms; letzteres wird entfernt und die Blutungen durch Suturen gestillt; jetzt endlich das rechte Ovarium sammt einem 5 cm. langen Stück der Tube entfernt; die hintere Wand des Lig. latum, die eingerissen war, wird durch 8 Catgutsuturen vernäht. Linkes Ovarium zeigt ebenfalls viele kleine Cysten; es wird mit Mühe aus seinen zahlreichen Verwachsungen gelöst und entfernt, wobei der seröse Ueberzug der hinteren Uteruswand verletzt wird. Drain auf den Boden des Douglas eingelegt und zur Vagina herausgeführt; ein zweites Drain im untern Winkel der Bauchwunde angenäht

und in den Douglas von oben eingelegt. Reichliche Ausspülung. Dauer der Operation 1¾ Stunden. Verlauf gut, ohne Fieber; während mehreren Tagen blutiger Ausfluss. — 1883, Juni 14. Austritt. — 1885. Menses nicht ausgeblieben, sind im Gegentheil stark; Patientin macht desshalb eine Ergotinkur im Spital; nachher stets noch unregelmässige Blutungen; von Januar 1887 an bloss weisser Fluss; zur Zeit der Periode etwas Schwindel, Müdigkeit, Schmerzen im Rücken; kann leichtere Arbeit verrichten.

6) — H. H., 29 J. alt, ledig, Fabrikarbeiterin, von Zürich.

In der Jugend Typhus, Cholera (1867), Masern, Chlorose durchgemacht. Erste Menses mit dem 16. Jahre (Pat. lag damals 4 Wochen zu Bette); seither stets unregelmässig, stark, mit Schmerzen; Fluor. Vor 8 J. Hämoptoe, an demselben Tage profuse Blutung aus der Vagina. Pat. lag dann 24 Wochen im Spital zu Zürich, wo sie Fieber, Schmerzen im Unterleibe und Blutung aus den Genitalien gehabt haben will. Nach dem Austritt waren die Menses wieder unregelmässig, stark mit Schmerzen verbunden. Jetzt Menses schwach, oft Ohnmachten dabei, Kreuzschmerzen auch zwischen den Menses andauernd.

1884, Mai 3. — ***Status:*** Magere, bleiche Person, Lungen tuberculös. Portio conisch, spitz; Uterus verdickt, retrovertirt. Per rectum: Linkes Ovarium etwas vergrössert, empfindlich, am Uterus fixirt. Rechtes Ovarium auch etwas vergrössert, vom Uterus entfernt, hochstehend, fixirt.

Diagnose: Oophoritis, Perioophoritis, Metritis chronica; Retroversio uteri, Phtisis pulmonum.

Mai 19. Castration: Es wird bloss das rechte Ov. entfernt, da wegen allzu grosser Schwäche der Pat. die Operation beendigt werden muss.

Im Verlaufe hohes Fieber (bis 40,2); klagt und schimpft viel, verweigert die Nahrung, oft benommen, hallucinirt. Husten, Auswurf reichlich. — Juni 15. afebril. — Juni 21. Austritt, gebessert.

Drei Monate lang nach der Operation sistirte die Periode; dann kehrte sie wieder in regelmässigem Typus, aber sehr schwach; ein Jahr nach der Operation stellten sich die Schmerzen im Unterleib, besonders linkerseits wieder ein, doch nicht in dem Maasse wie vorher. Das Abdomen zeigte links eine Volumszunahme. Patientin suchte wegen ihrer Beschwerden verschiedene Male den Spital in Zürich auf, wurde jeweilen etwas gebessert entlassen. Die Menses blieben schwach, aber traten nun alle 2—3 Wochen ein. Wegen der zunehmenden Ausdehnung des Unterleibes und wegen der heftigen Schmerzen, die bereits 8 Tage vor den Menses jeweilen beginnen, stellet sich Pat. Juni 1888 in der gynäk. Klinik zu Zürich zur Operation.

Der damalige Status (entnommen dem Krankenjournal von Zürich) lautet:

Grosse, gracil gebaute Person von mässig gutem Ernährungszustande. In der Magengrube, ebenso unter dem rechten Brustkorbrand zwei druckempfindliche Resistenzen; Percussionsschall überall tympanitisch. Scheide weit, glatt; Portio ein kleiner Zapfen. Corpus uteri anteflectirt, nicht vergrössert, von normaler Consistenz; der ganze Uterus gut beweglich; im linken Scheidengewölbe fühlt man einen wallnussgrossen Tumor, der sich vom Uterus durch eine Furche deutlich abgrenzen lässt. Der Tumor selbst ist wenig beweglich, von glatter Oberfläche und prallelastischer Consistenz, auf Druck wenig schmerzhaft. Das hintere und rechte Scheidengewölbe sind frei.

Diagnose: Cystische Degeneration des linken Ovariums. 29. Juni: Operation. Eröffnung der Bauchhöhle in der gewohnten Weise. Das linke Ov. ist einerseits mit der Tube, anderseits mit der Beckenwand fest verwachsen und in derbe bindegewebige Massen eingebacken. Unmöglichkeit, das linke Ov. zu entfernen; wesshalb nach gründlicher Desinfection der Bauchhöhle mit Sublimat 1:2000 die Bauchwunde wieder geschlossen wird. Die Heilung erfolgte ohne Zwischenfall. Pat. soll sich gegenwärtig ziemlich wohl befinden.

7) — M. M., 26 Jahre alt, ledig, Magd, Aargau.

In der Jugend kränklich. Erste Menses mit 15 Jahren, unregelmässig, stets ziemlich stark, mit Krämpfen; etwas Fluor; seit einiger Zeit auch Schmerzen in den Seiten beim Uriniren; Ovarialgegend druckempfindlich.

1884, Oktober 27. — ***Status:*** Ernährungszustand ziemlich gut. Vagina kurz, Portio verlängert, Muttermund geschlossen, Uterus vergrössert, in normaler Lage. Per rectum: Linkes Ov. glatt, beweglich, tiefstehend; rechtes Ov. höckerig, weniger beweglich, höher stehend; beide von Haselnussgrösse.

Diagnose: Oophoritis chronica mit kleincystischer Degeneration rechts, Metritis chronica, Dysmenorrhœ.

November 17. Castration: Bauchschnitt wie gewöhnlich. Rechtes, etwas adhærentes Ov. gelöst und sammt einem 4 cm. langen Stück Tube abgetragen. Das etwas kleinere linke Ov. ebenso entfernt sammt einem Stück Tube; zwei oberflächliche Follikel platzten rechts. Schluss der Bauchwunde.

Das rechte Ov. ist 4 cm. lang, zeigt auf der Oberfläche mehrere Einziehungen und einige vergrösserte Follikel. Das linke Ov. ist 3 cm. lang, zeigt ebenso Narben und vergrösserte Follikel.

Im Verlaufe der Heilung kommt es zu einer leichten allgemeinen Peritonitis, die jedoch gut abläuft; ziemlich starke Eiterung der Stichkanäle. — Dec. 3. Wunde vollständig geschlossen. — December 27.: Tritt geheilt aus.

1888, Juli: Menses nie mehr gehabt seit der Operation. Starker Fluor; hie und da noch leichte ziehende Schmerzen im Unterleibe; ist arbeitsfähig.

8) — A. A., 26 Jahre alt, ledig, Landarbeiterin, Graubünden.

In der Jugend Pneunonie, Bleichsucht. Erste Menses mit 15 Jahren, regelmässig. Seit 4 Jahren bei der Menstruation stets Schmerzen und Fluor. Pat. will sich damals während der Periode erkältet haben. Seit zwei Jahren auch zwischen den Menses Schmerzen; seit 1 Jahr Blasencatarrh. Wird seit

3 Jahren ärztlich behandelt, doch ohne Erfolg. Vollkommene Arbeitsunfähigkeit.

1884, Dec. 27. — ***Status:*** Portio etwas verdickt; Uterus etwas nach links gelagert, fixirt, kaum vergrössert. Rechtes Ov. klein; linkes Ov. vergrössert, uneben, wenig beweglich, dem Uterus genähert, tief liegend.

Diagnose: Oophoritis chronica, Dysmenorrhœ.

1885, Januar 28. Castration: Rechtes Ov. leicht herausgebracht; linkes Ov. mit Mühe, doch ohne Blutung.

Verlauf der Heilung glatt. — März 2.: Tritt geheilt aus. — 1888, Juli: Menses nie wiedergekehrt; Schmerzen verschwunden; erst seit Februar dieses Jahres wieder periodenartig auftretende leichte Schmerzen. Pat. hat am Körpergewicht zugenommen und ist arbeitsfähig.

9) — C. Sch., 45 Jahre alt, ledig, Basel.

Stets nervös gewesen; viel Kopfweh; Menses früher regelmässig, ohne molimina; seit 12 Jahren heftige Schmerzen im Unterleibe und Rücken, besonders zur Zeit der Menses: Starker Fluor von jeher.

Status: fehlt

Diagnose: Oophoritis chronica (Cirrhose der Ovarien); Rechtes Ov. mit einer Cyste; Metritis chronica, Hysterie.

1885, Februar 19. Castration in der gewohnten Weise. Die ganz eventerirten Därme werden in warme, in Thymollösung 1 : 1000 desinficirte Tücher eingeschlagen. Tuben bleiben.

Verlauf glatt mit leichtem Fieber. Blutabgang per vaginam, ebenso eine Spur Eiter. — März 2. Wunde per primam geheilt. — April 6.: Tritt geheilt aus.

1888, August. Nach Aussage des Hausarztes sind die Menses seit der Operation nie wiedergekehrt; die Schmerzen sind verschwunden; eine gewisse Nervosität ist geblieben.

10. — Frau C. Sp., 35 Jahre alt, Zürich.

In der Jugend nie krank gewesen. Erste Menses mit 15 Jahren, regelmässig, stark, ohne Molimina. Fünfmal ge-

boren ohne Kunsthülfe; das letzte Mal anno 1881. Im August 1884 plötzlich Unterleibskrämpfe bekommen, an denen sie seither leidet. Ebenso klagt Patientin über Herzklopfen, Globus und Clavus hystericus.

1885, Februar 28. — ***Status:*** Scheide weit, kurz, starke Sekretion vorhanden; vordere Muttermundslippe vergrössert; Uterus dextroretroflectirt, verdickt, leicht aufrichtbar, doch fällt sofort wieder zurück. Rechtes Ov. klein, liegt hoch, dem Uterus genähert, mit kleiner Cyste; linkes Ov. ebenfalls klein, liegt viel tiefer, auf dem Boden des Douglas.

Diagnose: Oophoritis chronica (Cirrhose der Ovarien); Metritis chronica; Retroflexio uteri; Dysmenorrhœ; Hysterie.

März 4. Castration in gewohnter Weise. Beide Ov. werden ohne Mühe entfernt; das linke Ov. ist grösser, als diagnosticirt worden ist.

Verlauf mit leichtem Fieber; Pat. ist eine Zeit lang stark aufgeregt, delirirt. Am 6. Tage Blutabgang per vaginam. März 16. Wunde per primam geheilt. — März 31.: Tritt geheilt aus.

1888, Juli. Nach schriftlicher Mittheilung des sie behandelnden Arztes sind die Menses seit der Operation nie wiedergekehrt; dagegen existirt jetzt ziemlich starker Fluor albus. Die Schmerzen im Unterleibe sind verschwunden; nur bei harter Arbeit hie und da noch etwas Kreuzschmerzen und Herzklopfen. Pat. leidet seither an Blutwallungen zum Kopfe, an Cardialgien und dyspnoischen Anfällen; die letztern beiden sollen übrigens schon vor der Operation existirt haben. Diese Symptome treten besonders als menstruelle Aequivalente deutlich hervor. Im Uebrigen befindet sich Pat. wohl, hat an Körpergewicht zugenommen und ist arbeitsfähig.

11) — Frau M. G., 27 Jahre alt, Aargau.

In der Jugend gesund; erste Menses mit 16 Jahren, regelmässig, stark, mit Krämpfen; musste während jeder Periode das Bett hüten. Seit dem 19. Jahre täglich Schmerzen im Unterleibe; Wasserlassen erschwert. Dreimal geboren. Die

erste Geburt war eine Wendung; die zweite verlief normal; die dritte war eine Frühgeburt (1882); seither Menses profus, von achttägiger Dauer. November 1884 wurde in Riehen ein Raclement des Uterus vorgenommen, doch ohne Erfolg.

1885, Februar 19. Eintritt in den Spital; der damalige *Status* lautet: Vagina weit; vorderes Scheidengewölbe verstrichen, hinteres Scheidengewölbe weit; vordere Muttermundslippe vergrössert, nach rechts ein Ovulum Nabothi. Uterus kurz, stark antevertirt; gut beweglich. Beide Ovarien sehr klein und beweglich. Rechte Beckenhälfte kleiner als die linke; Promontorium leicht zu erreichen; Conj. vera 8,9 cm.; Dist. Spin. 23 cm.; Dist. Crist. 26,2 cm.

Diagnose: Oophoritis chronica (Cirrhose) beider Ovarien; Endometritis fungosa; Dysmenorrhœ; allgemein ungleichmässig verengtes Becken.

Anfang März wird ein zweites Raclement vorgenommen, doch wiederum ohne Erfolg; im Gegentheil, die Beschwerden werden stets grösser; desshalb

Mai 11. Castration: Das rechte Ov. findet sich gross, mit frischem Corpus luteum, vor; das linke, wie diagnosticirt, klein. Abtragung beider, Tuben bleiben.

Mai. 13. Blutabgang, der einige Tage andauert; leichtes Fieber, sonst nichts Eigenthümliches. — Mai 22. Wunde ist per primam geheilt. — Juni 4. Tritt geheilt aus; keine Schmerzen mehr, sieht gut aus.

1888, Juli. Menses nie wieder gehabt; etwas Fluor albus; Schmerzen nur bei starker Anstrengung noch etwas; Pat. ist arbeitsfähig.

12) — E. Sp., 33 Jahre alt, ledig, Landarbeiterin, Ct. Zürich. In der Jugend chlorotisch gewesen, sonst gesund. Erste Menses mit 14 Jahren, stets regelmässig, dreiwöchentlich mit starken Krämpfen; dazu gesellten sich vom 18. Jahre ab noch hysterische Symptome, die während der Schwangerschaft verschwanden, später aber wiederkehrten und jetzt noch der Art

sind, dass Pat. ganz arbeitsunfähig ist. Pat. hat einmal (1881) normal geboren.

1885, Mai. 8. — ***Status:*** Magere, anämische Person. Vagina kurz, Vaginalportion kurz, schaut nach hinten; vordere Muttermundslippe länger als die hintere; Muttermund ein rundes Grübchen; die Schleimhaut der hintern Cervicalwand bildet einen Wulst; Einrisse, Geschwüre fehlen. Per rectum: Rechtes Lig. latum gespannt und kürzer wie das linke. Uterus schmal, nicht vergrössert. Rechtes Ov. dem Uterus auf ½ cm. genähert, von Haselnussgrösse, platt. Linkes Ov. nicht zu fühlen.

Diagnose: Oophoritis chronica (Cirrhose), Dysmenorrhœ, Hysterie.

Mai 20. Castration: Rechtes und linkes Ovarium sammt Tuben entfernt. Das linke Ov., ebenfalls cirrhotisch, war tief im kleinen Becken. Verlauf nach der Operation ohne Complikation; einmal eine Temperatur von 38,2.

Juni 5. Austritt geheilt; die hysterischen Symptome sind zum grössten Theile noch vorhanden. — 1888, Aug.: Das fernere Schicksal der Patientin, sowie deren gegenwärtiger Zustand sind mir unbekannt, da entsprechende Nachforschungen resultatlos blieben.

13) — M. A., 20 Jahre alt, ledig, Zürich.

In der Jugend schwächlich; seit dem 12. Jahre Schmerzen im Unterleibe; mit 14 Jahren erste Menses, regelmässig, stark, Schmerzen dabei exacerbirend. Seit 3 Jahren Menses sehr profus, bis zur Erschöpfung führend. Vollständige Arbeitsunfähigkeit.

1885, Juni. — ***Status:*** Die hintere Uteruswand fühlt sich verdickt an; linkes Ov. normal; rechtes Ov. vergrössert mit einer Cyste.

Diagnose: Fibromyom der hintern Wand des Fundus uteri; rechtes Ov. mit beginnender Cystenbildung; Menorrhagien.

Juli 7. Castration in gewohnter Weise. Die Ovarien sind leicht zu entfernen; die Tuben bleiben. Der Verlauf

zeigt nichts Besonderes. Juli 21.: Wunde per primam geheilt. August 12.: Tritt geheilt aus; keine Blutungen mehr. Im ersten Vierteljahr nach der Operation Neigung zur Corpulenz, die jedoch wieder schwindet. Seither grosse nervöse Aufregung, an Geistesverwirrung grenzend, Congestionen zum Kopfe, die besonders seit 1886 im monatlichen Typus auftreten und jeweilen 4 Tage oder noch länger andauern; in der Zwischenzeit relatives Wohlbefinden. Periode bis jetzt (August 1888) nie mehr gehabt; von einer Geschwulst im Unterleibe will Pat. nichts bemerkt haben.

14) — H. M., 24 Jahre alt, ledig, Basel.

In der Jugend nie ernstlich krank gewesen; erste Menses mit 12 ½ Jahren, regelmässig, viertägig; im 18. Jahre Pneumonie; im folgenden Jahre drei Mal Hämoptoe. Menses seit 5 Jahren schmerzhaft, mit Kopfweh; seit 4 Jahren auch in der Zwischenzeit starkes Kopfweh mit Erbrechen. Vor einem Jahre wurde die Neurectomie des Nervus supraorbitalis gemacht. Seit 6 Wochen fast täglich Brechen und sehr heftiges Kopfweh; Appetit gering; Stuhl retardirt.

1885, Juli 25. — *Status:* Uterus klein, anteflectirt. Rechtes Ov. circa zwei Bohnen gross, cirrhotisch, beweglich; linkes Ov. nicht palpabel.

Diagnose: Oophoritis chronica, kleincystische Degeneration; Cephalalgia.

Da die Behandlung mit Eis, Chinin, Cocain, Morphium in ziemlich grossen Dosen erfolglos ist, so wird August 17. die Castration ausgeführt. Verlauf gut, ohne Fieber. — September 12.: Tritt geheilt aus, doch Kopfweh noch nicht ganz verschwunden.

1888, August. Menses seither nie wieder gehabt; bis 1886 etwas Fluor albus, jetzt nicht mehr. Stets noch Schmerzen im Unterleibe, bes. links, alle 4 Wochen, doch auch in der Zwischenzeit etwas; Kopfweh besteht noch in milderm Grade.

15) — Frau E. V., 37 Jahre alt, Fabrikarbeiterin, Basel.

In der Jugend gesund; Nullipara; erste Menses mit 15½ Jahren; 14 Tage vor denselben heftige, in Anfällen auftretende Schmerzen im Unterleibe, die mit Beginn der Periode meist cessiren. Menses sonst regelmässig, vierwöchentlich, drei- bis viertägig. Wasserlösen oft beschwerlich; Stuhl retardirt; Appetit gering.

1885, August 22. — ***Status:*** Vagina kurz; Vaginalportio klein, conisch, 1 cm. lang, Muttermund eine quere Spalte. Per rectum: Uterus retrovertirt, Fundus steht tiefer als der Cervix, nicht vergrössert. Linkes Ov. beweglich, klein, mit glatter Oberfläche; rechtes Ov. sitzt dem rechten Uterushorne auf, nicht beweglich, mit narbigen Einziehungen.

Diagnose: Oophoritis, Perioophoritis chronica, Retroversio uteri, Dysmenorrhœa.

August 25. Castration: Die Ovarien sind schwierig zu entfernen, besonders das linke, das fest in Dünndarmschlingen eingebettet ist; dasselbe muss stückweise mit den Fingern herausgeholt werden. Vielleicht Zurückbleiben eines Theils desselben. Ein Stück adhærent gewesenes, zerfetztes Netz wird resecirt. Verlauf mit leichtem Fieber; einige Stichkanäle eitern. — Oktober: Abends stets noch Fieber, als Folge eines kleinen Abscesses in der Narbe; Eröffnung desselben, Ausspühlung. — November 9.: Tritt geheilt aus; keine Schmerzen mehr; keine Blutung. — Patientin soll ca. 1 Jahr nach der Operation an einer Lungenaffection gestorben sein, nachdem Menses und Schmerzen nie mehr eingetreten waren.

16) — P. Sch., 38 Jahre alt, ledig, Magd, Grossherzogthum Baden.

In der Jugend gesund; mit 22 Jahren Darmentzündung; seit 5 Jahren magenleidend. Erste Menses mit 15 Jahren, regelmässig, vierwöchentlich, viertägig mit Krämpfen. Vor 2 Jahren fiengen die Menses an unregelmässig zu werden; setzten einmal 12 Wochen aus. Seit September 1884 zeitweise stechende Schmerzen im Leibe; letzterer soll an Umfang zugenommen

haben. Etwas Fluor. Brennen beim Wasserlassen und Mühe, dasselbe zu lösen.

1885, Juli 22. — *Status:* Abdomen gleichmässig aufgetrieben, verbreitert; keine Pigmentirung; Mammæ geben kein Colostrum; starker Panniculus adiposus. Ueber der Symphyse, rechts von der Mittellinie ein harter Tumor zu fühlen. Vagina mässig weit, Portio cylindrisch, lang, etwas verdickt; Muttermund ein rundes Grübchen, für die Fingerspitze offen. Im rechten Scheidengewölbe ein derber, mit dem Uterus zusammenhängender, gut faustgrosser Tumor zu fühlen. Die Sonde gelangt nur schwierig 8,2 cm. in das Cavum uteri, weicht dabei etwas nach links ab. Die Untersuchung per rectum ergiebt dasselbe. Die Ovarien fühlen sich normal an.

Diagnose: Fibromyoma uteri; Dysurie.

Es wird zunächst beschlossen, die supravaginale Amputatio uteri zu machen.

December 9. Operation: Bauchschnitt in der gewöhnlichen Weise; der Uterus füllt das kleine Becken ziemlich aus; Unmöglichkeit, ihn in die Bauchwunde zu bringen; desshalb wird von dieser Operation Abstand genommen und die Castration beschlossen. Die beiden ziemlich cirrhotischen Ovarien werden leicht abgebunden. — December 21.: Heilung per primam. — 1886, Januar 18.: Austritt geheilt.

1888, August: Menses nie mehr eingetreten; kein Fluor; keine Schmerzen mehr; Tumor ist geschrumpft. Pat. hat an Körpergewicht zugenommen und fühlt sich vollständig wohl.

17) — Frau N. P., 40 Jahre alt, Aargau.

In der Jugend Bleichsucht; erste Menses mit 14 Jahren; dann Pause von 1 Jahr; später wieder regelmässig, vier- bis sechstägig. Pat. hat zwei Mal normal geboren; das letzte Mal 1872. Seit Juli 1884 sind die Menses sehr profus, acht bis vierzehn Tage dauernd; einmal sogar 3 Wochen. Herzklopfen in der letzten Zeit.

1886, Januar 26. — *Status:* Aeusserst anämische Person. Der Uterus liegt tief, fühlt sich vergrössert an; besonders ist

die vordere Wand verdickt. Durchmesser von vorn nach hinten ca. 10 cm.

Diagnose: Myom der vordern Wand; Metritis chronica; Menorrhagien, Anämie.

Januar 30. Castration in der gewohnten Weise. Ein kleines Stück des linken Ov. bleibt zurück. Verlauf glatt mit geringem Fieber. — Februar 28.: Molimina menstrualia ohne Blutabgang. – März 16.: Austritt geheilt; der Uterus ist bedeutend kleiner. — 1888, Juli: Patientin fühlt sich ganz wohl und steht ihrer Haushaltung vor; von Blutung nie mehr eine Spur; blos alle 14 Tage etwas Fluor, der dann drei bis vier Tage anhält.

18) — Frau B. B., 49 Jahre alt, Grossherzogth. Baden.[1])

Früher stets gesund gewesen. Erste Menses mit 15 Jahren, vierwöchentlich, vier- bis fünftägig; seit 2 Jahren anteponirend und profus, ohne Schmerzen. Seit Herbst 1885 verliert Pat. beständig Blut, bald helleres, bald dunkleres (Zeit der Periode) und hat dabei wehenartige Schmerzen im Leib und den Extremitäten. Oefters kleine Ohnmachtsanfälle. Pat. hat sieben Mal geboren ohne Kunsthülfe; das erste Mal vor 24 Jahren, das letzte Mal vor 14 Jahren.

1886, März 6. — *Status:* Sehr anämische Person, von mittelmässigem Ernährungszustande. Untersuchung ergiebt einen Situs transversus completus regularis.

Vagina weit, schlaff, glatt; Portio 1½ cm. lang; Muttermund für einen Finger durchgängig; Uterus antevertirt, vergrössert, beweglich. Beide Ovarien normal gross, quergestellt, beweglich.

Diagnose: Vitium cordis; Metritis chronica, Metrorrhagie, Anämie; Situs viscerum transversus.

März 18. Castration: Chloroformnarkose wegen des Vitium cordis nicht rathsam; desshalb combinirte Narcose:

1) Dieser interessante Fall ist einlässlich beschrieben in der Inauguraldissertation von Dr. Widmer: „Ein Fall von Situs transverus completus regularis."

Morphium muriaticum 0,015 subcutan und Localanästhesie der Bauchdecken mit Aetherspray. Hautschnitt im Epigastrium beginnend 30 cm. lang. Peritoneum in derselben Ausdehnung eröffnet. Auffallende Blässe von Peritoneum und Därmen. Beide Ovarien sind leicht abzutragen. Bei der Naht des Peritoneums reisst dasselbe ein; desshalb darüber noch besondere Naht der tiefen Fascie angelegt. Der Blutverlust bei der Operation war sehr gering. Abends (18. III.) Temp. 39,6; P. 120. Pat. erholt sich ordentlich; trinkt viel, verlangt Nahrung und findet sie gut; schon am zweiten Tage spontan Flatus; Leib weich. Am 22. März anämische Delirien; Abends klagt sie über Schmerzen in der Herzgegend und Oppressionsgefühl. Nachts 10 Uhr wird ihr unwohl, Puls schwindet rasch, ebenso das Sensorium; 10½ Uhr Exitus.

Sektionsbericht: Anämie nach Uterinblutungen; Metritis chronica; doppelseitige Castration; Eiterung der Operationsstümpfe; Degeneratio cordis; fettige Degen. der Leber; Nephritis parenchymatosa; Milztumor; Struma; Endocarditis mitralis chronica et acuta; Vitium cordis: Insufficienz der Mitralis; Adhæsive Pleuritis; Chronische adhæsive Peritonitis; Hydrothorax, Hydropericard, Hydrops Ascites; Situs transversus completus regularis.

Es folgen nun die 21 Fälle von Herrn Prof. Dr. Fehling; zunächst in aller Kürze 10 Fälle, die bereits ausführlicher im Archiv für Gynäkologie, Bd. 22, Heft 3 mitgetheilt sind.

19) — Frau G. Stuttgart,[1]) 40 Jahre alt, einmal geboren, leidet an Menorrhagien in Folge eines bis zum Nabel reichenden Fibromyoma uteri. — Castration 1880, April 27. Verlauf anfangs glatt, hernach durch eine Pericystitis und Cystitis complicirt. Langsame Schrumpfung des Tumors; nach einem halben Jahr noch einmaliger kurzer Blutabgang; seither völlige Menopause.

1) Archiv für Gynäkologie, Bd. 17, S. 342.

20) — Frau Gr.,[1]) 31 Jahre alt, steril in achtjähriger Ehe; heftige und typisch auftretende Anfälle von Ovarialneuralgie in Folge von kleincystischer Follikeldegeneration und Perioophoritis indiciren die Castration, die am 11. Juni 1880 ausgeführt wird. Die linke Tube wird theilweise mitentfernt. Heilung ohne Reaction. Acht Wochen post operationem Menopause; dann wieder einige unregelmässige Blutungen und Anfälle von Ovarialneuralgie. Ein Jahr nach der Operation völlige Menopause und nur selten noch leichte Schmerzanfälle.

21) — Frau Br. von H., 34 Jahre alt, zwei Mal geboren, ist sehr anämisch, mager. Sie leidet seit mehreren Jahren an profusen Blutungen, wogegen Soolbäder ohne Erfolg angewandt worden sind. — Exploration in Narcose ergiebt ein interstitielles Fibroid, das an der vordern Wand vom Os internum bis zum Fundus hinaufreicht (Höhe des letztern 2 Querfinger unterhalb des Nabels). Beide Ovarien fühlbar. — 1881, Febr. 8. Castration. Verlauf glatt, Menses nie wiedergekehrt; Uterus verkleinert. Pat. sieht jetzt (1883) blühend aus und versieht wie früher ihren Beruf.

22) — Fräulein E. von B., 34 Jahre alt; seit 8 Jahren leidend (Lungen- und Magencatarrh, chronische, abgesackte Peritonitis). Periode früher regelmässig; seit einem Jahr anteponirend; jetzt mit blos acht- bis zehntägigen Pausen und darauf bis zu 20 Tage dauerndem Blutverlust. — Untersuchung ergiebt einen wesentlich vergrösserten dicken Uterus. Auskratzung der verdickten Schleimhaut, ebenso alle andern Mittel ohne Erfolg, wesshalb am 9. Juni 1881 zur Castration geschritten wird. Das Netz ist mit dem Uterus und seinen Adnexen überall verklebt und von zahlreichen runden Knötchen bedeckt. Da eine Miliartuberculose vorzuliegen scheint, so wird auf Vollendung der Castration verzichtet. Nach einem Jahre ungefähr derselbe Befund; doch Menses weniger profus. — 1888: Pat. ist der Tuberculose erlegen.

1) Ibidem.

23) — Sch. von W., 37 Jahre alt, klagt seit 2 Jahren über profuse Menses, verbunden mit Kreuzschmerzen und Kopfweh; in der Zwischenzeit starker Fluor. Deutliche Zunahme des Leibes in letzter Zeit. Uteruskörper ragt bis zum Nabel hinauf, hat auf seiner Oberfläche einzelne kleine Höcker. Diagnose: Fibromyom. — 1881, Juli 1. Castration. — Ein Vierteljahr frei von Blutungen, dann einige starke atypische Blutungen; ein Jahr post operationem völlige Menopause; doch hie und da noch Nasen- und Darmblutungen, Schrumpfung des Tumors.

24) — H., 41 Jahre alt, Näherin von Sch., blutet seit einigen Jahren; trotz Entfernung eines Cervicalpolypen Fortdauer der Blutung und Zunahme des Leibes. — Uteruskörper retroflectirt, vergrössert durch ein in der linken und hintern Wand sitzendes interstitielles Fibroid; an der hintern Fläche des Tumors ein kleiner subseröser Knoten. — 1881, September 6. Castration. Operations- und Heilungsverlauf glatt; die Blutungen dauern bis heute (1883) unregelmässig, doch weniger stark, fort. Tumor ist geschrumpft. Pat. sieht besser aus.

25) — Fräulein E. E. von St., 33 Jahre alt, leidet seit dem 12. Jahr an Kopfweh. Erste Menses mit 18 Jahren; um diese Zeit trat bei der Patientin ein hochgradig nervöser Zustand auf, der sich allmählich zu einer richtigen hysterischen Hypochondrie entwickelte. Die Menses wurden unregelmässig; Pat. kam sehr herunter, da zudem noch chronischer Magencatarrh sich bei ihr einstellte. Die Untersuchung (1 Jahr vor der Operation) ergab: Uterus von der Grösse eines Uterus gravidus im 3. Monat, in Folge eines dem hintern obern Theile des Körpers aufsitzenden harten Fibroids; ausserdem befindet sich eine kleine, rundliche, gestielte Geschwulst an der vordern Fläche. — Das relativ rasche Wachsthum des Fibroides, sodann der nervöse Zustand indicirten die Castration, die am 9. December 1881 ausgeführt wurde. — Verlauf ohne Reaktion; langsame Erholung; von Menses nie mehr eine Spur; der

Tumor ist bedeutend verkleinert; psychisch ist nur eine geringe Besserung zu constatiren.

26) — Fräulein M. J. von St., 30 Jahre alt. Bald nach dem Eintritt der Menses traten bei der Patientin nervöse, allmählich hysterische Erscheinungen auf. Sie klagt jetzt über Schlaflosigkeit, Kopfweh, Hallucinationen, Gliederzuckungen, Kreuzweh, Obstipation, welche Symptome zur Zeit der Menses exacerbiren. Die Untersuchung ergiebt nichts Abnormes, abgesehen vom linken Ovarium, das grösser als normal, schmerzhaft und nicht so frei beweglich ist. Da jede allgemeine und örtliche Behandlung erfolglos, so wird am 3. November 1882 die Castration vorgenommen. — Zunächst gute Erholung, bis im Mai 1883 neue, unregelmässige Blutungen eintreten mit Verschlimmerung des Befindens, Schmerzen in der linken Seite etc., möglicherweise als Folge eines entstandenen Pyo- oder Hämatosalpinx. Das psychische Verhalten soll etwas besser sein.

27) — Fräulen J. Oe. von B., 23 Jahre alt. Menses seit dem 13. Jahre unregelmässig, stark, mit viel Schmerzen; letztere seit 4 Jahren anhaltend; seit 2 Jahren täglich Brechen; seit 1 Jahr hysteroepileptische Anfälle. Ausser Anämie findet sich bei der Patientin nichts Abnormes. — Castration 1882, November 20. — Reconvalescenz mehrfach gestört. Zunächst Besserung; dann nach 4 Wochen Wiederbeginn des Brechens, der Schmerzen und schliesslich auch der Anfälle. Menses nie wiedergekehrt; nur einmal Nasenbluten.

28) — Frau L. von M., 38 Jahre alt. Magere, anämische Frau, die siebenmal geboren, einmal abortirt hat. Letzte Geburt vor 5 Jahren. Seit einem halben Jahr starke Blutverluste bei den Menses; in letzter Zeit auch Urinbeschwerden. Uteruskörper dick, anteflectirt; Fundus 2 Querfinger unter dem Nabel. Diagnose: Uterusfibroid. — 1883, Februar 22. Castration. — Operation und Heilungsverlauf glatt. Menses

nie mehr gekommen; Uterus kleiner; Pat. ist kräftiger und dicker geworden.

29) — Frau H. in St., 40 Jahre alt, Nullipara.

Schon vor mehreren Jahren war bei der Patientin ein mit dem Uterus zusammenhängender Tumor entdeckt worden. Menses vierwöchentlich, sechstägig, wenig stärker als früher. Häufig Migräne, sonst wenig Beschwerden. Im J. 1883 rasches Wachsthum der Geschwulst von Orange- zu Kindskopfgrösse, so dass letztere das kleine Becken ganz ausfüllt. — Untersuchung in Narcose ergiebt: kindskopfgrossen, das ganze kleine Becken in der Breite ausfüllenden Tumor, der das hintere Scheidengewölbe tief herabdrängt; Beweglichkeit gering. Portio vorn hoch; Uterus links oben, elevirt, über dem linken Schambein zu fühlen; im Ganzen mässig verdickt; in seinem linken Horne ein Fibroidknoten; Uteruscavum 1 cm. zu lang. Stiel der Geschwulst nicht zu finden. Ovarien weder von der Vagina noch vom Rectum aus zu erreichen.

Diagnose: Multiple Fibroide des Uterus, das grösste intraligamentär entwickelt.

1883, Nov. 26. Castration, da die totale Entfernung des rasch wachsenden Fibroids später schwierig wäre. — Beide Ovarien sind sammt dem Uterus in die Höhe gerückt; das linke Ov., kleincystisch vergrössert, der Tube adhærent, wird sammt letzterer, das rechte ohne dieselbe, entfernt.

Verlauf fieberfrei mit starkem Blutabgange in den ersten Tagen. — December 20.: Austritt. Zu Hause später Gelenkrheumatismus mit starker resultirender Nervosität durchgemacht. Jetzt völlige Heilung, Menses nie wiedergekehrt. Tumor stark geschrumpft.

30) — M. B. 24 Jahre alt, ledig.

Als Kind nie krank, Menses nie eingetreten, nur hie und da vom 19. Jahr ab Molimina menstrualia in unregelmässigen Intervallen auftretend; diese Molimina im letzten Jahre häu-

figer, aber doch nicht in 4wöchentlichen Zwischenräumen. Der behandelnde Arzt vermuthete eine Hämatometra.

1883. — ***Status:*** Kräftige, blühende Person, Brüste gut entwickelt, Becken in allen Maassen normal weit; die äussern Geschlechtstheile gut entwickelt, Hymen verletzt. Vagina eng, endet 2 cm. über dem Introitus blind. Seitlich an der Beckenwand 2 ovoide, harte Körper, von höckeriger Oberfläche fühlbar, zwischen denen sich eine strangförmige Masse quer hinzieht. Dieselben werden für die beiden Ovarien gehalten; Scheide und Uterus fehlen.

November 30. Castration. Die als Ovarien gedeuteten ovoiden Körper entpuppen sich als rudimentäre Uterushörner; die Ovarien selbst befinden sich dahinter und sind leicht zu entfernen.

Die ***Diagnose*** lautet also: Mangel der Scheide und des Cervix, rudimentärer Uterus bicornis.

Eine Abbildung, ungefähr unserm Falle entsprechend, findet sich in dem Werke von Kussmaul, »Von dem Mangel, der Verkümmerung und Verdopplung der Gebärmutter,« Würzburg 1859; S. 20, Fig. 18. Verlauf ohne Complication mit leichtem Fieber. Die Schmerzen sind verschwunden; Patientin ist vollständig geheilt.

31) — Fräulein Sch., 26 Jahre alt, Dienstmädchen, von St.

1882: Menses 4wöchentlich, 3tägig mittelstark; während derselben Uebelsein, Erbrechen, heftige Schmerzen im Kreuz und im Unterleib, die nach den Beinen hin ausstrahlen. Stuhlgang erschwert. Patientin muss alle 4 Wochen während der Menses das Bett hüten. — Untersuchung ergibt einen retroflectirten Uterus von geringer Beweglichkeit.

1884: Patientin klagt über dieselben Beschwerden. Die Menses sind jetzt 3wöchentlich. Untersuchung in Narcose per vaginam ergibt: Tief im Douglas hinter der Portio und dem geradestehenden corpus uteri ist ein hühnereigrosser, höckeriger, schmerzhafter Tumor fühlbar; derselbe früher als

retroflectirter Uterus angesehen, wird jetzt als die beiden, dicht aneinander liegenden, vergrösserten und am Uterus fixirten Ovarien gedeutet. Per rectum: derselbe Befund.

Diagnose: Oophoritis, Perioophoritis chronica.

Da die angewandte Therapie (Bäder, Glycerintampons, Scarificationen etc.) erfolglos und Patientin jeweilen während der Menses arbeitsunfähig ist, so wird

1885, Februar 9 die Castration ausgeführt. Es kann bloss das linke Ovarium entfernt werden; das rechte ist, dem Uterus dicht ansitzend, in zahlreiche Adhæsionen eingebettet.

1888, August: Menses bestehen regelmässig fort, während derselben Schmerzen auf beiden Seiten des Leibes und in den Beinen bis zu den Knieen hinab; kalte Füsse; in der Zwischenzeit Wohlbefinden. Patientin ist im Begriff zu heirathen.

32) — J. L., 34 Jahre alt, ledig, Dienstmädchen, von St.

Menses früher regelmässig 4wöchentlich, 4—6tägig, schmerzlos; seit einem halben Jahre unregelmässig, anteponirend, mittelstark mit Molimina. Patientin bemerkt seit einiger Zeit eine Geschwulst im Leibe, die in der letzten Zeit rasch zunahm; seit 4 Wochen Schlaflosigkeit, Kopfweh.

1885. — *Status:* Durch die Bauchdecken, etwas mehr rechts, ist ein rundlicher, harter Tumor fühlbar, der bis zum Nabel hinaufragt; ein kleinerer ebenfalls harter, von ersterem durch eine Furche getrennt, liegt über dem linken Schambein. — Bei der inneren Untersuchung steht die Portio tief, ist klein, hart, Muttermund geschlossen; das vordere und hintere Scheidengewölbe sind durch Tumoren stark herabgedrängt; der Uterus ist als solcher schwer abgrenzbar; die Sonde dringt nach vorn, rechts normal tief ein. Ovarien nicht palpabel.

Diagnose: Multiple Fibromyome des Uterus mit starkem Descensus des letztern.

Die starke Senkung des Uterus, die durch Pessarien nicht gehoben werden kann, und das rasche Wachsthum der Geschwulst indiciren die Operation.

1885, November 10. Castration: Nach Eröffnung der Bauchhöhle liegt ein orangegrosser, gestielt mit dem Fundus uteri zusammenhängender Tumor vor. Es erfolgt elastische Umschnürung, Abtragung, Etagennähte des Stiels nach Schröder. — Die Ovarien liegen tief, sind schwierig hervorzubringen; sie werden abgetragen und nachher für sich auch die Tuben. Am Uterus bleiben noch mehrere nicht gestielte, subserröse und interstitielle Fibrome zurück.

Verlauf nach der Operation gut; einmal 38,6 in vagina; in den ersten Tagen reichlicher Blutabgang aus der Vagina. — December 11. Austritt. Patientin erholte sich gut, so dass sie nach 2 Monaten ihren Dienst wieder antreten konnte; die Menses kehrten unregelmässig wieder; der Uterus ist kleiner und die Portio steht höher.

1888, August. Die Menses sind unregelmässig, sechs bis zehnwöchentlich, stark. Geschwulst wenig bemerkbar; keine Beschwerden. Patientin befindet sich wohl, ist kräftiger geworden und kann gut arbeiten.

33) — Fräulein v. B., 35 Jahre alt, von R.

Menses regelmässig, vierwöchentlich, vier- bis sechstägig, mittelstark mit etwas Schmerzen im Verlaufe. 1884 in Indien von einem Elephanten gefallen, seit dieser Zeit sollen die Schmerzen zugenommen haben; Patientin konnte nicht mehr recht gehen und stehen; lag 11 Wochen mit der Diagnose Rückenmarksentzündung zu Bette.

1886. ***Status:*** Vagina glatt; Portio klein, conoid, os externum eng. Uteruskörper klein, stark nach links und vorn flectirt und fixirt. Linkes Parametrium straff, empfindlich. Rechtes Ovarium hühnereigross, hinten an der Articulatio sacro-iliaca fixirt, etwas empfindlich; linkes Ovarium nicht fühlbar.

Diagnose: Oophoritis chronica dextra mit kleincystischer Vergrösserung; Parametritis chronica atrophicans sinistra.

April 22. — Castration: Beide Ovarien sammt Tuben entfernt, links etwas schwieriger als rechts. Fieberloser Verlauf. Langsame, aber völlige Besserung. Menses nie wieder

eingetreten; an der Stelle des rechten Eierstocks ab und zu Schmerzen; ebenso sind noch climacterische Congestionen zum Kopfe und eine gewisse Accomodationsschwäche vorhanden.

34) — M. H., 36 Jahre alt, Bäckersfrau, von H. viermal normal geboren; das letztemal vor 4 Jahren. Bisher stets gesund gewesen; lernte zur rechten Zeit gehen und sprechen. Erste Menses mit 15 Jahren, stets regelmässig, ohne Molimina. Nach der letzten Geburt traten in den Gliedern und im Kreuze Schmerzen auf; das Gehen wurde stets schwieriger; Frau H. musste ein ganzes Jahr das Bett hüten; während dieser Zeit will sie kleiner geworden sein. Wildbad, Pulvis ossificans etc. waren ohne Erfolg.

1887. — ***Status:*** Kleine, vornübergebeugte Person, mit schlechtem Ernährungszustande. Gehen bloss mit Stock möglich; die Beine werden nur soweit gespreizt, dass die Kniee 4 Finger breit auseinander sind; die Symphyse steht schnabelförmig vor. Beckenmaasse 24; 28,5; 31; 19,5. — Abdomen zeigt eine Bauchhernie. — Vagina weit; vordere Wand in grosser Ausdehnung prolabirt, die hintere weniger. Uterus klein, gut beweglich. Linkes Ohr fühlbar, nicht vergrössert; rechtes Ovarium nicht fühlbar.

Diagnose: Osteomalacie.

1887, Januar 14. Castration: Ovarien schwierig in's Niveau der Bauchwunde zu bringen, wodurch das Abbinden erschwert, Tuben mitentfernt; vielleicht Rest des Ovarialgewebes zurückgeblieben. — Heilung glatt; die ersten Tage Abends 38—38,4; später ganz fieberfrei; mit 3 Wochen aufgestanden; mit 4 Wochen entlassen. —

1887, September. Menses ausgeblieben, Schmerzen verschwunden; seit März im Stande zu gehen und zu arbeiten.

35) — E. L., 25 Jahre alt, ledig, Näherin, von St.

Menses ziemlich regelmässig, aber 8 Tage vor und 8 Tage nach denselben Schmerzen im Unterleibe, so dass Patientin

diese Zeit durch das Bett hüten muss. Vor ? Jahren wurde eine Laminariabehandlung mit Ausspritzungen angeordnet, doch ohne Erfolg. Neben diesen Beschwerden klagt Patientin über Magenweh, Kopfschmerzen, Fluor.

1887, Februar. — ***Status:*** Grosse Person von mittlerem Ernährungszustande. — Vagina glatt, Portio conoid; Uteruskörper verlängert und verdickt, in Anteflexion. Rechtes Ovarium gross, beweglich; linkes Ovarium kleiner, nicht so frei beweglich.

Diagnose: Chronische, interstitielle Oophoritis, Dysmenorrhœ.

1887, Februar 19. Castration: Nachdem durch einen Assistenten Uterus sammt Adnexa per vaginam emporgedrängt worden, wird das rechte Ovarium sammt Tube in 3 Portionen unterbunden und abgetragen; die Serosa wird oben noch besonders vernäht; dasselbe geschieht links. — Das rechte Ovarium ist derb, von straffen Bindegewebszügen durchzogen, mässig vergrössert mit kleincystischer Degeneration der Follikel.

Verlauf ohne Complication, Abends mit leichtem Fieber. Austritt den 16. März. — 1888, August. Menses nicht wieder eingetreten, Befinden wesentlich besser; zuweilen noch Schmerzen im Kreuz; kein Kopfweh mehr; arbeitsfähiger.

36) — Fräulein M. Sch., 42 Jahre alt, von E.

Menses früher regelmässig, aber schon seit Jahren mit schwerer Dysmenorrhœ, gegen letzterer war 1882 Discision und Erweiterung des Cervix gemacht worden. Uterus schon zu dieser Zeit vergrössert; von 1883 an langsame Entwicklung eines Fibroids; seit einigen Jahren Menses anteponirend, stark, meist 8—10 Tage; aber auch 14 Tage dauernd, mit heftigen Schmerzen im Leib und Kreuz, mit Kopfweh und Nackenweh; auf Morphiuminjectionen erfolgt öfters starkes Brechen.

1887. — ***Status:*** Beleibte Person. — Vagina glatt, Portio klein; Uteruskörper ziemlich gleichmässig vergrössert, unge-

fähr wie ein Uterus gravidus im 4. Monat; der Fundus steht 3 Querfinger über der Symphyse. Ovarien nicht zu fühlen.

Diagnose: Fibromyoma uteri.

April 7. Castration: Linkes Ovarium sammt Tube leicht abgetragen, Peritonealüberzug des Stumpfes vernäht; das rechte Ovarium ist mehr in der Tiefe, weshalb der Peritonealüberzug nicht vernäht werden kann. — Der Verlauf ist die 10 ersten Tage ganz gut; dann bildet sich unter leichtem Fieber ein linkseitiges, mässig grosses Exsudat; letzteres wird langsam resorbirt. Austritt geheilt: Anfang Mai. — 1887, Oktober: Während des Sommers war hie und da etwas Blutabgang vorhanden; doch fühlte sich Patientin wohl dabei. — 1888, Frühjahr: Auf eine Menstruation hin fast 3 Monate lang dauernder mässiger Blutabgang. Tumor verkleinert, sonst keine Veränderung; Kopf frei. — Gegenwärtig (October 1888) Befinden gut, der schwere nervöse Zustand hat ganz aufgehört. Vorübergehende Hemicranie. Vor zwei Monaten und in den letzten acht Tagen leichte Blutung, ohne üblen Einfluss auf das Allgemeinbefinden. Kräftezustand gut. Pat. ist mit dem Erfolg der Operation sehr zufrieden.

37) — Frau A. B., 41 Jahre alt, von Rothenfluh (Baselland).

In der Jugend stets gesund; mit 18 Jahren erste Menses, vierwöchentlich, vier- bis fünftägig, stark. 6 mal geboren ohne Kunsthilfe und gestillt; erste Geburt vor 15 Jahren, letzte vor 4 Jahren. Vor 5 Wochen bekam Patientin heftige Schmerzen im Rücken, in den Achseln und in den Beinen; ebenso empfand sie beim Husten heftige Schmerzen in den Rippen; Unmöglichkeit zu gehen; auch beim Liegen grosse Schmerzen.

1885, Oktober 15. — *Status:* Patientin ist gravida. Ernährungszustand mittelmässig. Das ganze Skelet sehr druckempfindlich; Symphyse etwas schnabelförmig vorgetrieben; Arcus nicht verengt.

Diagnose: Osteomalacie.

Am 22. Oktober erfolgt bei ihr ein Partus præmaturus von der 30.—32. Woche; keine Kunsthülfe nothwendig. Patien-

tin erholt sich gut durch Soolbäder und Pulvis ossificans; tritt den 28. December aus. — Schmerzen in der Zwischenzeit nie ganz verschwunden; seit Januar 1887 wieder stärker, besonders während der Menses.

1887, Juni 20. Wiedereintritt: Das Becken zeigt ausgesprochen die Erscheinungen von Osteomalacie. — Das rechte Ovarium ist klein, beweglich, das linke nicht fühlbar. Eine genaue Untersuchung des Urines und Bestimmung eines Kalkgehaltes fand durch Herrn Prof. Dr. Bunge statt.

Juli 7. Castration: Die beiden Ovarien sammt den grossen sehr gefässreichen Tuben werden entfernt. Jodoform. Sublimatverband. — Juli 14. Wunde p. p. geheilt. — Juli 21. Patientin kann die Beine besser bewegen; beim Liegen fast keine Schmerzen mehr. — August 30. Uterus nach links gefallen; die osteomalacischen Veränderungen am Becken sind dieselben geblieben; Druckempfindlichkeit geringer; Patientin geht an einem Stocke ordentlich. — November 24. Die Menses sind seither ausgeblieben; der Schambogen ist enger als im August; Uterus retroflectirt; ein Ring wird eingeführt. — 1888, Mai 11. Wiedereintritt: Es geht wieder schlimmer, der eingeführte Ring kann kaum entfernt werden; sie bekommt Phosphor. — Juni 2. Tritt etwas gebessert aus; kann leichtere Arbeit verrichten.

38) — B. K., 21 J. alt, ledig, Landarbeiterin, von Erlisbach. In der Jugend Bleichsucht; mit dem 15. Jahr Menses regelmässig, schwach und Molimina, so dass Patientin während derselben regelmässig das Bett hüten muss; Fluor albus. Seit 3 Wochen starker Urindrang und Schwierigkeit, das Wasser zu lösen.

1887, Juli 22. — ***Status:*** Patientin sieht wohlgenährt aus. Im Abdomen 5 Querfinger über der Symphyse ist ein harter Tumor von glatter Oberfläche fühlbar. Portio conoid, 1 cm. lang, stark nach hinten, Muttermund geschlossen. Das vordere Scheidengewölbe herabgedrückt durch einen harten Tumor, der mit dem Uterus zusammenhängt und von dem von aussen

gefühlten nicht zu trennen ist. Parametrien frei. Linkes Ovarium nicht zu fühlen; rechtes Ovarium zeigt nichts Besonderes.

Diagnose: Myoma uteri.

August 2. Austritt mit Ergotinpillen. Bald nachher Auftreten von krampfartigen Wehen; die Menses werden profuser; der Tumor wächst rasch, ist druckempfindlich. Fluor. Tenesmus beim Stuhlgang. — Oktober 27. Wiedereintritt. Der Tumor reicht von der Symphyse bis 2 Querfinger unter den Nabel, misst 11 cm. in die Quere. Da Patientin arbeitsunfähig ist, die bisherige Therapie erfolglos war, so wird die Castration beschlossen und am 1. November ausgeführt. Linkes Ovarium hinter dem Tumor heraufgezogen und sammt Tube entfernt; dasselbe geschieht rechts. Zwei Einrisse in die Lig. lata bluten stark; zahlreiche Umstechungen sistiren die Blutung. — Beide Ovarien zeigen Hydrops follicularis. — Dezember 2. Bei der Untersuchung zeigt sich der Tumor besonders in die Quere verkleinert. — 1888, Juli: Seit der Operation mehrere atypische Blutungen gehabt; seit Mai völlige Menopause, einmal Nasenbluten; zur Zeit der Periode heftige Kopfschmerzen; auch Schmerzen im Unterleibe und im rechten Beine; Uriniren erschwert; hie und da Erbrechen. Patientin hat an Körpergewicht zugenommen und kann leichtere Arbeit verrichten.

39. — M. B., 28 Jahre alt, verheirathet, Posamenterin, von Häfelfingen.

Erste Menses mit 16 Jahren, vierwöchentlich, stark mit Molimina. 1882—1887 viermal geboren, die Geburten haben stets lange gedauert; bei einer musste der Forceps angewandt werden; Patientin hat jedesmal circa 16 Wochen gestillt. Nach der zweiten Geburt Beginn des Leidens, das bei jeder Schwangerschaft sich verschlimmerte. Patientin bekam Schmerzen im Kreuz und in den Beinen; das Gehen wurde ihr beschwerlich. Seit August 1887 (letzte Geburt) ist sie bettlägerig; die Beine können nur mit vielen Schmerzen gehoben werden; das Bücken ist ihr unmöglich; Appetit gering; bedeutende Abmagerung.

1888, Februar 21. — ***Status:*** Abgemagerte, blass aussehende Person. — Vagina glatt, weit; Portio nach vorn, klein, mit Ovula Napothi. Uterus nach hinten, sehr beweglich. Promontorium springt stark vor, ebenso die ganze Linea innominata; Schambogen normal. — Conj. vera 7,5 cm. Knochen auf Druck sehr empfindlich. Ovarien klein, beweglich. Urin genau untersucht auf seinen Kalkgehalt.

Diagnose: Osteomalacie, Retroflexio uteri.

März 13. Castration: Ovarien sammt Tuben mit Mühe entfernt; starke Blutung aus den angerissenen, sehr blutreichen Lig. lata. Heilung glatt mit geringem Fieber. — April: Knochen weniger empfindlich auf Druck; beim Gehen mit Stock fast keine Schmerzen. — Juni 7: Austritt, kann ohne Stock schwankend gehen. — August: Menses seit der Operation nicht wiedergekehrt; kein Fluor; in regelmässigen Zwischenräumen leichte Schmerzen im Unterleibe und Congestionen zum Kopf; Gehen bedeutend besser.

Bevor ich zur Besprechung der Operationsresultate übergehe, möchte ich vorerst einige Worte über die Operationstechnik und die Nachbehandlung verlieren. Es ist dies zwar dasjenige Gebiet, in dem bei den verschiedenen Autoren am wenigsten Controversen herrschen.

Hegar stellte als Bedingungen zur Operation folgende 3 Sätze auf:

1) Die Eierstöcke müssen vorher gefühlt werden.

2) Die Eierstöcke müssen vollständig herausgenommen werden.

3) Zur Zeit der Operation soll keine acute Entzündung da sein.

Was die erste Bedingung anbetrifft, so ist dieselbe gewiss nicht in allen Fällen durchführbar; gerade unter unsern 39 Castrationen existiren eine Reihe, wo trotz der genauesten

und sorgfältigsten Untersuchung bloss ein Ovarium gefühlt werden konnte; die Operation wurde trotzdem unternommen; das betreffende Ovarium wurde mit mehr oder weniger Mühe gefunden und abgebunden; es trat Heilung ein. Nach Hegar's erster Aufstellung hätte in diesen Fällen die Operation unterbleiben müssen und die Patientinnen wären der segensreichen Wirkung derselben entgangen. Auch Tauffer [1]) führt 2 Fälle an, in denen er das eine Mal eine cystöse Tube, das andere Mal ein kleines Fibroid für ein Ovarium hielt. Wäre in diesen Fällen die Diagnose richtig gestellt und das andere Ovarium auch richtig nicht gefunden worden, so hätte die Operation unterbleiben müssen.

Hegar ist indessen selbst, auf Grund eigener Beobachtungen, von der Aufstellung dieser ersten Bedingung abgekommen.

Die zweite Bedingung wird wohl von allen Autoren als nothwendig anerkannt; denn mancher Misserfolg ist bloss einer unvollständigen Herausnahme eines in Adhærenzen eingebetteten Ovariums zuzuschreiben. Auch soll die Castration stets doppelseitig vorgenommen werden (siehe Fall 6 und 31 mit einseitiger Castration); einseitig höchstens dann, wenn ein in eine Hernie oder in den Douglas dislocirtes Ovarium heftige Beschwerden verursacht, während das andere normal gelagert ist und keine Symptome macht.

Die dritte Bedingung ist selbstverständlich.

Was die Anwendung des Spray's während der Operation anbetrifft, so wird dieselbe von Hegar, [2]) ebenso auch von Sims vollkommen verworfen. Hegar legt das Hauptgewicht auf richtige Desinfection der Patientin, der Instrumente, des Operateurs, auf Trockenlegung der Bauchhöhle. Auch in unsern Fällen wurde der Spray bloss vor der Operation spielen gelassen.

1) „Beiträge zur Lehre der Castration der Frauen" in Bd. IX, Heft 1 der Zeitschrift für Geburtshilfe und Gynäkologie.

2) Hegar „Ueber Castrationen" im Centralblatt für Gynäkologie 1879. Nr. 22.

Zur Eröffnung der Bauchhöhle dienen im Wesentlichen drei Schnittmethoden:

1) Schnitt in der Linea alba; er hat den Vorzug, dass er nach oben und unten erweitert werden kann; die Ovarien lassen sich gut in die Medianlinie ziehen. Ungünstig ist er bei straffen, kurzen Ligamenten oder lateralem Sitz der Ovarien (z. B. bei Uterusfibroiden), oder wenn sich die letztern tief im Douglas befinden.

2) Vaginalschnitt in der Mitte des hintern Scheidengewölbes, von Battey empfohlen; nach Hegar bloss bei Dislocation der Ovarien in dem Douglas auszuführen; er soll leichten Abfluss der Wundsekrete gestatten.

3) Flankenschnitt von Hegar, 3 cm. oberhalb der Symphyse, 5 cm. lateral von der Linea alba beginnend, oberhalb des Lig. Poupartii nach der Spina anterior superior laufend bis zu 6 cm. Länge. Derselbe gewährt den Vortheil, dass der Weg zu den Ovarien, besonders bei lateraler Fixirung derselben, kurz ist. Nachtheile sind, dass er doppelt sein muss und nicht erweiterbar ist.

Schliesslich kann man auch an einer beliebigen Stelle der Bauchwand auf die Ovarien einschneiden.

Der gewöhnlichste und weitaus am meisten angewandte Schnitt ist der in der Linea alba; er wurde auch in unsern 39 Fällen ausschliesslich ausgeführt.

Die weitere Ausführung der Operation geschieht im Grossen und Ganzen auf die in Fall 1 angegebene Art und Weise. Sehr zweckmässig ist, wie Fehling es in schwierigen Fällen that, sich durch einen Assistenten den Uterus sammt Adnexa per vaginam empor- und entgegendrängen zu lassen. — Als Complicationen bei der Operation kommen vor Blutungen aus Adhærenzen, Einrisse des Peritoneums; tiefe Umstechungen führen meist zur Stillung der Blutung. — Hydro- und Pyosalpingen, überhaupt jede erkrankte Tube, muss entfernt werden. Im Uebrigen werden die Tuben bald entfernt, bald nicht, ohne dass diess auf das Endresultat von Einfluss wäre.

Zweckmässig ist es, bei kurzem Mesovarium sie wenigstens theilweise zu entfernen, um die Ligatur besser anlegen zu können. Fehling hat bei seinen ersten Castrationen die Tuben meist stehen gelassen; später jedoch sie immer möglichst vollständig entfernt und damit auch in Bezug auf Menopause bessere Resultate erlangt.

Die Nachbehandlung ist im Wesentlichen dieselbe wie bei der Ovariotomie. Das nach der Operation wohl in Folge der Narcose auftretende Brechen, das oft mehrere Tage anhält, wird am besten durch Eispillen, Kaffee, Champagner bekämpft; wird Urin nicht spontan gelassen, so muss cathetrisirt werden; gegen die Retention der Flatus und die dadurch auftretende Tympanie werden Clysmata mit Zusatz von etwas Oleum terebinthinæ verabfolgt oder das Mastdarmrohr eingeführt. Die in den ersten Tagen auftretende Stauungsblutung erfordert keine besondere Behandlung; sie hört von selbst auf. Die sich bildenden Abscesse und Exsudate, die Thrombosen der Schenkelvenen und die meist letal ausgehende acute septische Peritonitis werden nach den gewohnten Regeln behandelt. — In unsern Fällen war die Bauchwunde meist am 10. Tage p. p. geheilt; um diese Zeit wurden auch die Nähte entfernt. In der 3. Woche konnten die Patientinnen aufstehen und einen Monat nach der Operation mit einer entsprechenden Leibbinde entlassen werden.

Ueberblicken wir nun die Resultate der ausgeführten Operationen zunächst im Allgemeinen, so haben wir bei den 39 Castrationen einen einzigen Todesfall (Fall 18) zu verzeichnen; die **Mortalität** würde demnach bloss 2,56 % betragen; die 21 Fälle Fehlings weisen gar keinen Todesfall auf, Mortalität = 0 %; die 18 Fälle Bischoffs 1 Todesfall; Mortalität = 5,5 %.

In Bezug auf die Morbilität ist zu bemerken, dass vier leichtere Erkrankungen post operationem (je 2 bei jedem Operateur) vorkamen, also **Morbilität** = 10,25 %. Diese Erkrankungen waren: Pericystitis und Cystitis bei Fall 19; kleiner Abscess in der Bauchwunde bei Fall 15; leichte all-

gemeine Peritonitis bei Fall 7; linkseitiges Exsudat in abdomine bei Fall 36.

Was den letal verlaufenen Fall 18 anbetrifft, so ist hier weder das Operationsverfahren überhaupt, noch die spezielle Ausführung der betreffenden Operation, die ganz gut ohne irgend welche Complication verlief, anzuschuldigen; es ist klar, dass bei einer durch Krankheit sehr heruntergekommenen äusserst anämischen Patientin mit einem Vitium cordis und beginnender Herzdegeneration ein Weniges genügte, um den Exitus letalis herbeizuführen. Vielleicht wäre unter diesen Umständen die Operation lieber unterblieben; doch muss bemerkt werden, dass wahrscheinlich ohne dies im Verlaufe der nächsten Menses die Patientin den profusen Menorrhagien erlegen wäre.

Das in Bezug auf Mortalität erzielte Resultat darf demnach als ein ganz gutes bezeichnet werden. Vergleichen wir es mit den Mortalitätsziffern anderer Autoren, so wird wohl die Mehrzahl derselben über diesem Prozentsatz stehen. Hegar [1]) z. B. hat bei seinen 42 ersten Operationen (bis 1879) 16,6 % Mortalität; später [2]) bei seinen 132 Castrationen, die er bis August 1885 ausführte, 16 Todesfälle = 12,1 % Mortalität. Paul Müller hat bei 21 Operirten 1 Todesfall; Fritsch bei 11 Operirten 2 Todesfälle; Bardenheuer bei 13 Operirten 3 Todesfälle; Tauffer bei 17 Operirten keinen Todesfall zu verzeichnen. — Auch bezüglich der Morbilität ist unser Resultat ein gutes; haben ja die 132 Castrationen Hegar's noch eine Morbilität von 22,7 %.

Wir sehen, dass die Mortalitätsprozente stets kleiner werden, und ich zweifle nicht daran, dass in einer nicht zu fernen Zeit dieselben die Zahl 5 nicht mehr überschreiten werden; dies um so mehr, da ja die meisten Todesfälle durch septische Erkrankungen veranlasst werden, und letztere zu verhüten oder möglichst zu beschränken, steht wenigstens in

1) Vide „Ueber Castrationen," Vortrag, gehalten Sept. 1879 in der gynäkol. Sektion der Naturforscherversammlung zu Baden-Baden.

2) Vide: „Hegar-Kaltenbach, Operative Gynäkologie § 59.

unserer Macht. Bei richtiger Ausführung der Antisepsis, nach den jetzt herrschenden Grundsätzen, gehört demnach die Castration durchaus nicht mehr zu den lebensgefährlichen Operationen, und sie verdient überall da ausgeführt zu werden, wo die bisher angewandte Therapie machtlos war, durch die Operation aber ein sicherer Erfolg in Aussicht steht.

Sehen wir desshalb, wie es sich mit letzterm in unsern Fällen verhält. Was zunächst die Menstruationsverhältnisse post operationem anbelangt, so bleiben in dieser Beziehung nach Abzug des letalen Ausganges (18), der 3 unvollendeten Castrationen (6, 22, 31), des Falles 30 mit Atresie der Scheide und Uterus rudimentarius, wo die Menses nie vorhanden waren, und des Falles 12, von dem mir die Angaben fehlen, noch 33 Beobachtungen zu verwerthen. Von diesen trat in 24 Fällen sofort Menopause ein. Es ist hier allerdings zu bemerken, dass auch in der Mehrzahl dieser Fälle einige Tage nach der Operation noch Blut aus der Vagina austrat; doch fasse ich diesen direct nach der Operation stattfindenden Blutabgang nicht als eigentliche Menses, sondern mehr als eine durch die Stauung in den Unterleibsgefässen bedingte Blutung auf. In 4 Fällen fanden noch mehrere regelmässige Blutungen statt, doch trat auch hier innerhalb Jahresfrist dauernde Menopause ein; in 2 Fällen war zunächst circa $^1/_4$—$^1/_2$ Jahr Menopause vorhanden, worauf wieder von Neuem unregelmässige Blutungen auftraten, die circa 1 Jahr dauerten, um dann bleibender Menopause Platz zu machen; in 3 Fällen (5, 24, 32) endlich dauern die unregelmässigen und zum Theil ziemlich starken Blutungen weiter.

Die Resultate anderer Autoren verhalten sich ähnlich: Hegar hatte in 30 Fällen 26 mal vollständige Menopause, 3 mal irreguläre Blutungen und 1 mal eine regelmässige typische Hämorrhagie. — Tauffer hatte unter 10 Fällen 4 mal sofort Menopause, 3 mal erst nach wiederholten Blutungen, 3 mal dauerte eine regelmässige Periode fort.

Im Grossen und Ganzen bestätigt sich also auch hier wieder das alte Gesetz der Abhängigkeit der Menstruation

von der Ovulation; die Ausnahmen lassen sich ganz gut erklären, ohne desshalb — wie einige Autoren es thun — das Gesetz umstürzen zu müssen. Hegar [1]) erklärt sie durch folgende 5 Fehlerquellen: 1) Bei der Castration kann sehr leicht ein Rest gesunden oder theilweise entarteten Ovarialgewebes zurückbleiben; [2]) besonders ist dies der Fall, wenn die Grenzen zwischen Stiel und Tumor schwer zu erkennen sind, oder wenn das Ovarium in zahlreiche Adhæsionen eingebettet ist. 2) Es kann eine ganz andere Geschwulst exstirpirt worden sein, z. B. eine, die ausgegangen vom Parovarium, den Tuben, dem Uterus, den Lig. lata. 3) Es kann ein dritter Eierstock existiren. 4) Die Frauen, die die Menstruation für ein Attribut der Weiblichkeit halten, leugnen das Ausbleiben derselben. 5) Blutungen anderer Art, die eine gewisse Periodicität besitzen, imponiren als menstruelle; solche Blutungen können die Folge sein von Endometritis, von Carcinom und Polypen des Uterus, von Stauungen in den Unterleibsgefässen in Folge von Herzfehlern, Lebererkrankungen.

Was die Endresultate in Bezug auf Beseitigung der Beschwerden anbetrifft, so möchte ich hier bloss eine allgemeine Uebersicht anführen; das Genauere folgt weiter unten bei den einzelnen Categorien. Von 15 in dieser Beziehung verwerthbaren Fällen Bischoffs (abgezogen 1 Todesfall, 1 unvollendete Castration, 1 Fall, bei dem Endresultat nicht bekannt) wurden vollständig geheilt 9 = 60 %; von 19 Fällen Fehlings (abgezogen 2 Fälle mit unvollendeter Operation) wurden geheilt 13 Fälle = 68,4 %; zusammen von 34 Fällen geheilt 22 = 64,7 %. — Besserung trat ein bei Bischoff in 5 Fällen = 33 %; bei Fehling in 5 Fällen = 26,3 %, zusammen in 10 Fällen = 29,4 %. — Ungeheilt blieb bei

1) Hegar, „die Castr. der Frauen“ in Volkmann's Sammlung klin. Vorträge, S. 989—993.

2) Interessant ist in dieser Beziehung ein Fall von Weinlechner, wo bei einer jüngern Person beide Ovarien entfernt wurden; 8 Jahre lang nach der Operation sind die Menses regelmässig; darauf entwickelt sich in den Resten des linken Ovariums ein Cystom von Mannskopfgrösse, das entfernt wird.

jedem Operateur 1 Fall, zusammen 2 = 5,8 %. In den beiden letzteren Fällen (3 und 28) gaben Neurosen die Indication zur Operation ab; das eine mal Hysterie, das andere mal hystero-epileptische Anfälle und habituelles Erbrechen. — Was die Besserung anbelangt, so ist dieselbe in vielen Fällen eine recht erfreuliche zu nennen. Sie wäre vielleicht eine vollständige, wenn nicht in einer Anzahl von Fällen nervöse Symptome, die neben andern die Indication abgaben, — nach der Operation aber nicht verschwunden sind, — oder unangenehme klimakterische Erscheinungen, wie Wallungen, Hitzegefühl, Schwindelanfälle etc., den Erfolg getrübt hätten; die letztern werden wohl, wie sie es ja auch beim natürlichen Klimax thun, vielleicht mit der Zeit verschwinden.

Die Erfolge sind demnach sehr befriedigende, besonders wenn man in Betracht zieht, dass die Castration ja stets bloss als ultimum refugium in Anwendung kommt, also bei jenen schlimmen Fällen, wo jede andere Therapie jahrelang nutzlos angewandt worden ist. —

Interessanter und wichtiger erscheint mir eine Betrachtung der Resultate, sowohl in Bezug auf Mortalität, Morbilität, als schliesslichen Heilerfolg nach dem pathologischen Befunde.

Ich werde die verschiedenen Categorien, in die sich die Krankheitsfälle darnach eintheilen lassen, der Reihe nach besprechen und befolge hiebei die Eintheilung Hegar's; doch muss bemerkt werden, dass in vielen Fällen verschiedene pathologische Zustände die Operation indicirten und dass hiebei, um nicht noch besondere Rubriken hiefür aufstellen zu müssen und an Uebersicht dadurch zu verlieren, dem Grundsatze »a potiori fit nominatio« gehuldigt werden musste.

Hegar stellt folgende Indicationen auf:

1) Kleine Ovarialgeschwülste.

2) Chronische Oophoritis und Perioophoritis; kleincystische Follikeldegeneration.

3) Zustände des Uterus und der Scheide, die bei normal functionirenden Ovarien die Sekretion oder Excretion des Menstrualblutes behindern.

4) Fibromyome des Uterus.

5) Lageveränderungen und Hypertrophien des Uterus.

6) Chronische Entzündungen der Tuben, des Beckenbauchfells und Beckenbindegewebes.

Dazu fügten die Amerikaner (Battey):

7) Mit dem Geschlechtsleben der Frau zusammenhängende Neurosen und Psychosen.

Ferner stellte Fehling als neue Indication auf:

8) Osteomalacie.

Jede der soeben angeführten Indicationen muss jedoch folgender, von Hegar abgefassten, allgemeinen Anzeige Genüge leisten.

»Die Exstirpation der Ovarien ist indicirt bei unmittelbar lebensgefährlichen oder in kurzer Zeit zum Tode führenden, oder ein langdauerndes, fortschreitendes, qualvolles, jeden Lebensgenuss und jede Beschäftigung hinderndes Siechthum herbeiführenden Anomalien und Erkrankungen, welche keinen andern Heilverfahren weichen, während sie durch den Wegfall der Keimdrüse beseitigt werden können.«

Unsere 39 Fälle vertheilen sich folgendermaassen auf die 8 Gruppen:

Indicationen:	B.[1]	F.	B. & F
1) Kleine Ovarialgeschwülste . . .	—	—	—
2) Oophoritis chronica; kleincyst. Degenerat.	11	4	15
3) Zustände des Uterus und der Scheide, die die Secretion und Excretion der Menses hindern	—	1	1
4) Fibromyome des Uterus	4	10	14
5) Lageveränderungen und Hypertrophien des Uterus	2	1	3
6) Chronische Entzündungen des Beckenperitoneums und Parametriums . .	—	—	—
7) Neurosen, Psychosen	1	2	3
8) Osteomalacie	—	3	3
Summa	18	21	39

1) B wird in Zukunft der Kürze halber gesetzt für die Fälle Bischoff's; F für die Fälle Fehling's.

1. Oophoritis chronica; kleincyst. Follikeldegeneration.

Der sogenannten »Oophoritis chronica« legt man gewöhnlich folgende anatomische Veränderungen zu Grunde: cystische Degeneration der Follikel, Verdickung der Albuginea, Wucherungen des Stromas, Sklerose desselben (Cirrhose der Ovarien), Bildung kleiner Fibrome im Innern und an der Oberfläche, Schrumpfung mit Compression des ovulirenden Gewebes.

Die Aetiologie derselben ist eine verschiedene und zum Theil noch ziemlich dunkle. Prochownik [1]) unterscheidet ätiologisch 2 verschiedene chronische Oophoritiden; die eine, hervorgegangen aus einer nach Infektionskrankheiten entstandenen acuten Oophoritis; die andere, nach geschlechtlichen Excessen, psychischen Affecten, Unterdrückungen der Menses etc., entstandene gemeine chronische Oophoritis; dieselben sind nach ihm auch symptomatisch und zum Theil pathologisch-anatomisch zu trennen. — Die Beschwerden, welche aus obigen Veränderungen hervorgehen und die Anzeige zur Operation abgeben, sind: heftige Schmerzen von neuralgischem Charakter, besonders nach dem Kreuze hin ausstrahlend, die sich hauptsächlich zur Zeit der Menses geltend machen, aber auch constant werden können und zur Zeit der Periode exacerbiren; dann Veränderungen in den Menses, unregelmässige Menstruation, profuse Menstruation, Amenorrhœ mit Menstruatio vicaria; ferner Entzündungen in der Nachbarschaft, Perioophoritis, Metritis, Salpingitis; endlich consensuelle Neurosen. Die Castration wirkt hier einerseits dadurch, dass ein directer Reizheerd entfernt wird, andererseits dadurch, dass die bei jeder Menstruation auftretende Congestion zu den Beckenorganen und die damit verbundene Verschlimmerung des Leidens durch den anticipirten Climax wegfällt.

Die Resultate der in diese Categorie gehörenden Fälle sind folgende:

Zahl der Operationen 15.

Kein Todesfall = 0 % Mortalität.

1) L. Prochownik, Hamburg „Beiträge zur Castrationsfrage“ im Archiv für Gynäkologie, Bd. XXIX., Heft 2.

2 Erkrankungen = 13,3 % Morbilität (Fall 7 mit leichter Peritonitis; Fall 15 mit Abscess der Bauchwunde).

Verhalten der Menstruation nach der Operation: 12 verwerthbare Fälle; 9 B.; 3 F. (Fall 6, 12, 31 nicht verwerthbar).

Sofortige Menopause.			Zunächst Menopause, dann unregelm. Blutungen 1 Tag lang.			Fortdauer der Blutungen.		
B.	F.	B. & F.	B.	F.	B. & F.	B.	F.	B. & F.
9	2	11	—	1	1	—	—	—
%	%	%	%	%	%	%	%	%
		91,7			8,3			—

Endresultate: 12 verwerthbare Fälle (9 B.; 3 F.).

Geheilt.			Gebessert.			Ungeheilt.		
B.	F.	B. & F.	B.	F.	B. & F.	B.	F.	B. & F.
6	2	8	3	1	4	—	—	—
%	%	%	%	%	%	%	%	%
66,6	66,6	66,6	33,3	33,3	33,3	—	—	—

Der ungeheilte Fall 4 gehört zum Theil auch hieher.

Characteristisch ist, dass blosse Besserung gerade in jenen Fällen (1, 10, 14, 33, auch Fall 12) eintrat, wo neben Oophoritis chronica noch entzündliche Processe des Beckenbinde-

gewebes, der Tuben, Lageveränderungen des Uterus, besonders aber nervöse, hysterische Symptome vorhanden waren. Während nämlich in den Fällen mit reiner Oophoritis chronica die betreffenden Symptome, Dysmenorrhœ, profuse Menstruation total geschwunden sind, haben in den übrigen complicirten Fällen entweder nervöse Symptome persistirt oder sind noch Schmerzen etc. zurückgeblieben. Es zeigt dies, wie wir übrigens weiter unten noch sehen werden, wie wenig die Castration nervöse Leiden zu beseitigen vermag. Fall 6 und 31 sind Beweise für die Unzulänglichkeit einseitiger Castration, indem bald nach der Operation Menses und Schmerzen wiederkehrten; leider musste in Fall 6 die Absicht, das linke Ovarium ebenfalls zu entfernen, aufgegeben werden.

Immerhin sind unsere Resultate, als auch diejenigen anderer Autoren, recht befriedigende, und ich glaube, es ist entgegen Winkel,[1]) der die Castration bei chronischer Oophoritis nur selten für indicirt hält, dieselbe, besonders in den mit nervösen Symptomen nicht complicirten Fällen; sehr zu empfehlen, sobald die sonstige Therapie erschöpft und Arbeitsunfähigkeit der Patientin die Folge ist.

2. Zustände des Uterus und der Scheide, die die Sekretion und Excretion des Menstrualblutes hindern.

Hieher gehört der Fall 30 von Fehling, bei dem eine kurze, blind endigende Scheide mit 2 rudimentären Uterushörnern vorhanden war, während die Ovarien normal funktionirten. Sonstige Entwicklungsanomalien fanden sich bei der Patientin nicht. Die Operation war indicirt durch seit 5 Jahren bestehende, heftige Molimina menstrualia, die mit der Ovulation in directem Zusammenhang zu stehen schienen. — Es trat vollständige Heilung ein.

Die in diese Categorie gehörenden Fälle sind in der Litteratur ziemlich spärlich verzeichnet. Es existiren von Zuständen des Uterus mit behinderter Sekretion bis jetzt 9 Ca-

1) Winkel, Lehrbuch der Frauenkrankheiten, Leipzig 1886.

strationsfälle, nämlich von Tauffer, Welponer, Peaslee, Kleinwächter, Brugisser, Langenbeck, Savage und 2 von Max Strauch; die letztern beiden, 1887 in Moskau operirt, sind genau beschrieben in der Zeitschrift für Geburtshilfe und Gynäkologie Bd. XV., Heft 1. — Die Erfolge sind günstig, mit Ausnahme des 2. Falles von Strauch, wo nach der Operation eine schwere Magenneurose auftrat, und des Falles von Brugisser, wo nach einem Jahr die Beschwerden wiederkehrten. — Von Zuständen des Uterus mit behinderter Excretion und Hämatometra existirt bloss ein letal verlaufener Fall von Kleinwächter.

3. Fibromyome des Uterus.

Die Beobachtung, dass bei Defect oder rudimentärer Bildung der Ovarien die Tuben und der Uterus fehlen oder rudimentär entwickelt sind; ferner, dass mit dem Eintritt der Menopause das Wachsthum der Uterusfibroide meist aufhört oder sogar Schrumpfung derselben eintritt, legte den Gedanken nahe, durch Herbeiführung der künstlichen Klimax denselben Zweck zu erreichen. So kam es, dass die Fibrome des Uterus als Indikation zur Castration aufgestellt wurden. Was die Resultate der vielleicht jetzt bald 200 Operationen anbetrifft, so werden dieselben noch verschieden beurtheilt. Winkel [1]) z. B. schätzt die Mortalität auf 15 %, den Misserfolg auf 20 % und ist desshalb gar nicht eingenommen für diese neue Behandlung der Uterusfibroide. — Wiedow [2]) stellt 149 Operationen zusammen mit 10 % Mortalität. Von 56 dieser 149 Fälle, die über ein Jahr beobachtet, trat bei 45 Abnahme des Tumors ein, bei 3 zunächst Abnahme, dann wieder Wachsthum desselben; ein Tumor verkleinerte sich nicht; bei einem trat Enucleation ein, die künstlich beendet wurde, und über 6 fehlen die Angaben. In 44 Fällen erfolgte sofort Menopause; bei 7 traten noch unregelmässige, schwache Blutungen

1) Winkel, Lehrbuch der Frauenkrankheiten, Leipzig 1886.

2) Wiedow, „Die Castration bei Uterusfibrom.“ im Archiv für Gynäkologie, Bd. XXV.

auf; bei 5 zunächst Menopause, dann atypische Blutungen. — Prochownik [1]) hat 12 mal bei Uterusfibrom operirt ohne Todesfall, in allen Fällen trat Schwund oder bedeutende Abnahme des Tumors ein; ebenso erfolgte, mit Ausnahme weniger Fälle, wo nach der Operation noch einzelne atypische Blutungen auftraten, überall sofort Menopause. A. Schleich [2]) stellt 57 Fälle zusammen mit 14 % Mortalität; von 37 hievon verwerthbaren Fällen soll in 33 der Erfolg ein befriedigender gewesen sein.

Die Resultate unserer 14 Fälle sind folgende:

Kein Todesfall = 0 % Mortalität.

2 Erkrankungen = 14,2 % Morbilität (Fall 19 mit Cystitis und Pericystis; Fall 36 mit linksseitigem Exsudat).

Verhalten der Menstruation nach der Operation.

Sofortige Menopause.			Mehrere unregelm. Blutabgänge, dann Menopause.			Fortdauer der Blutung.		
B.	F.	B. & F.	B.	F.	B. & F.	B.	F.	B. & F.
3	4	7	—	4	4	1	2	3
%	%	%	%	%	%		%	%
75	40	50	—	40	28,5	25	20	21,4

Verkleinerung des Tumors trat in 12 Fällen ein (über 2 Fälle Bischoff's fehlen die Angaben).

Bemerkenswerth ist, dass in einigen Fällen trotz fortdauernder Blutungen Schrumpfung eintrat.

1) L. Prochownik, Beiträge zur Castrationsfrage im Archiv für Gynäkologie, Bd. XXIX, Heft 2.

2) A. Schleich, Castration bei Myofibromen des Uterus, Inauguraldissertation, Tübingen 1884.

Endresultate:

Geheilt.			Gebessert.			Ungeheilt.		
B.	F.	B. & F.	B.	F.	B. & F.	B.	F.	B. & F.
2	9	11	2	1	3	—	—	—
%	%	%	%	%	%	%	%	%
50	90	78,5	50	10	21,4	—	—	—

Wesshalb in Fall 5, 13 und 38 nur Besserung eingetreten ist, kann nicht bestimmt angegeben werden. In Fall 5 sind es möglicherweise die complicirende Metritis und Retroflexio uteri, die schwierige und vielleicht nicht vollständige Entfernung der Ovarien, die die Heilung nicht zu einer vollständigen gemacht haben; im Fall 13 und 38 sind es zum Theil klimakterische Erscheinungen, die den Erfolg trüben.

Die Resultate der Castration bei Fibromyomen des Uterus müssen günstige genannt werden; ja sie sind günstiger als die der Castrationen, welche aus anderen Anzeigen ausgeführt werden.

Es ist klar, dass nicht alle Myomfälle für die Castration passen; erstens gibt es eine grosse Zahl, die gar keines operativen Eingriffes bedürfen, wo z. B. eine Behandlung mit Ergotin, Hydrastis canadensis etc. zum Ziele führt. Ist aber eine Operation angezeigt durch rasches Wachsthum des Tumors, durch Compression und Verdrängung von Nachbarorganen oder durch heftige Blutungen und Neuralgien, so concurriren mit der Castration andere Operationsverfahren: die Enucleation von der Scheide oder von den Bauchdecken aus; die Amputatio uteri supravaginalis. Für welche Fälle nun jede dieser

Operationsmethoden passt, darüber sind die Meinungen zum Theil noch getrennt. Von der Castration zum Voraus auszuschliessen sind, wie ich glaube, alle grössern fibrocystischen Myome, weil die Castration auf diese von sehr geringem Einflusse ist; ferner die stark nach der Uterinhöhle vorspringenden submucösen Fibrome, die durch den erweiterten Cervix sehr leicht sich enucleiren lassen, und die subserös gestielten Fibrome, wenn nicht anzunehmen ist, dass in kurzer Zeit kleinere Knoten nachwachsen oder solche sich neubilden. Was die grossen Tumoren anbetrifft, die den Nabel überragen, so spricht Hegar und auch Prochownik dieselben der Myomotomie zu. Wiedow[1]) dagegen beweist an Hand von 12 Fällen, dass in der Grösse des Tumors, abgesehen von Colossaltumoren, bei denen gerne fibrocystische Degeneration, erneutes Wachsthum und frische Blutungen eintreten, keine Contraindikation zur Castration liegt. Auch unter unsern 14 Fibromcastrationen finden sich 3 entsprechende Fälle mit gutem Erfolge.— Ebenfalls passen für die Castration die intraligamentär sich entwickelnden Fibromyome, da auch bei ihnen, wie eine Anzahl von Operationen Fehling's, Martin's, Müller's etc. beweisen, Schrumpfung eintritt.

Besonders zu empfehlen ist aber die Castration in jenen Fällen, wo kleine Tumoren, die Nabelhöhe noch nicht erreicht haben, bei relativ jüngern Frauen zu starken Blutungen führen. Hier sind die Resultate entschieden die besten, wie dies speciell unsere Fälle, aber auch die anderer Autoren darthun. In diesen Fällen ist die Castration entschieden ein weniger gefährlicher und von besserem Erfolg gekrönter Eingriff, als die Myomotomie; weist doch letztere immer noch eine Mortalitätsziffer von mindestens 30 % bei intraperitonealer und 13 % bei extraperitonealer Stielbehandlung auf.

---

1) Wiedow, „die Castration bei Uterusfibrom“ im Archiv für Gynäkologie, Bd. XXV.

4. Lageveränderungen und Hypertrophien des Uterus.

Hieher gehören Uterusinfarcte, chronische Metritiden und Endometritiden, Lageverändungen des Uterus. Da diese Veränderungen gewöhnlich einer andern, ungefährlichen Therapie weichen oder doch keine directe Lebensgefahr bedingen, so werden sie relativ selten, d. h. nur dann, wenn sie äusserst heftige Symptome machen oder stark auf das Allgemeinbefinden einwirken, die Castration bedingen. Gewiss kommt hier, wie bei den andern Anzeigen übrigens ebenfalls, auch die sociale Lage der Patientin in Betracht. Bei einer Patientin, die sich die grösste Schonung angedeihen lassen kann, der alle Mittel zur Verfügung stehen, um sich das Leben so angenehm als möglich zu machen, wird die Operation weniger angezeigt sein, als bei einer unbemittelten Frau, die durch ihrer Hände Arbeit sich und ihre Familie ernähren helfen muss.

Es gehören in diese Gruppe die Fälle 2, 18, 22; letzterer kommt bezüglich des Erfolges gar nicht in Betracht, da wegen scheinbar vorliegender Miliartuberculose des Peritoneums die Operation unterbrochen wurde. Fall 18 ist der letal verlaufene (vide Krankengeschichte). Fall 2 ist geheilt; die Menses und damit die profusen Blutungen haben aufgehört, die Beschwerden, auch die nervösen, sind total verschwunden. Allerdings muss bemerkt werden, dass der Fall bloss 9 Monate nach der Operation beobachtet ist.

Hieher gehören auch, wenigstens zum Theil, — da die Operation durch andere pathologische Veränderungen indicirt war, — die Fälle 1, 3, 4, 5, 7, 8, 9, 10, 11, 17, der unvollendete Fall 6; 6 derselben sind geheilt, 3 gebessert, 1 ungeheilt (Fall 4).

Begreiflicherweise lassen diese wenigen Fälle kein Urtheil über die Berechtigung der Indikation zu; doch sprechen die Resultate Hegar's, Börner's, Menzel's zu Gunsten des Operationsverfahrens. Hegar z. B. hat 25 mal operirt mit einer Mortalität von 12%. Von 16 hievon verwerthbaren Fällen trat bei 13 vollständige oder fast vollständige Heilung ein; bei 2 existiren noch zeitweise Schmerzen, einer ist ohne alle

Besserung geblieben; Menopause trat 7 mal ein, Blutabgänge mit folgender Menopause 2 mal, Menopause dann Blutabgänge 6 mal, Fortdauer der Blutungen 1 mal.

5. Mit den Sexualfunktionen zusammenhängende Neurosen und Psychosen.

Diese Indikation bildet wohl den streitigsten Punkt auf dem ganzen Gebiete der Castration. Während die einen Autoren, wie Hegar, Fehling, Liebermeister, blos bei nachgewiesenen pathologischen Veränderungen der Sexualorgane und ursächlichem Zusammenhange des letztern mit dem nervösen Symptomencomplexe operirt wissen wollen — und auch da nur mit einer gewissen Reserve —, castriren andere, wie Battey, die Amerikaner überhaupt, und auch Schröder bei intactem Sexualapparate, vorausgesetzt, dass ein zeitlicher Zusammenhang der Krankheitserscheinungen mit der Menstruation existirt; doch giebt es auch Operateure, welche nicht einmal die letztere Bedingung für nothwendig erachten. Sehen wir zu, wie sich die Resultate unserer wenigen Operationen, sowie der anderer Operateure verhalten, um uns dann selbst ein Urtheil bilden zu können.

Unter den 39 Fällen befinden sich drei (4, 28, 27), wo Neurosen die Anzeige zur Castration abgaben. Bei Fall 4 fanden sich ausser der Hysterie noch eine Oophoritis und Perioophoritis chronica sinistra und eine Sinistroretroversio uteri vor; bei Fall 26 und 27 waren neben der Hysterie, resp. der Hysteroepilepsie, keine pathologischen Veränderungen der Sexualorgane vorhanden.

Sofortige Menopause trat ein in 2 Fällen (4, 27); im Fall 26 blieben die Menses 6 Monate aus, um dann wieder unregelmässig fortzudauern (Patientin ist blos 1 Jahr nach der Operation beobachtet); merkwürdigerweise setzten mit den Blutungen auch die hysterischen Erscheinungen wieder ein.

Heilung trat in keinem Falle ein; geringe Besserung blos im psychischen Verhalten bei Fall 26; die beiden übrigen

Fälle (4, 27) sind als ungeheilt zu betrachten; in Fall 27 sind nach 5 Wochen schon das Erbrechen und die hystero-epileptischen Anfälle wiedergekehrt; in Fall 4 sind, trotz sofort eingetretener Menopause, die hysterischen Beschwerden, die Schmerzen im Unterleibe, wenn auch etwas weniger stark, wiedergekehrt; zudem ist starker Fluor eingetreten.

Auffallend ist, dass bei allen 3 Fällen in der Zeit direct nach der Operation Besserung einzutreten schien.

Auch die Fälle 2, 9, 10, 12, 25, die mit Hysterie combinirt sind, gehören hieher. Merkwürdigerweise sind es bei ihnen — wie ich weiter oben schon angeführt habe — gerade die hysterischen, nervösen Symptome, die nach der Operation persistirt haben, während die übrigen Beschwerden meist verschwunden sind.

Tauffer[1]) hat 2 mal operirt bei Psychosen, das eine mal ohne jeden Erfolg, das andere mal trat nur geringe Besserung ein.

G. Willers[2]) stellt eine Reihe von Neurosen und Psychosen der deutschen und ausländischen Litteratur zusammen und betrachtet deren Resultate sowohl bei intactem, als bei pathologisch verändertem Sexualapparate. Aus seinen Zusammenstellungen ergiebt sich, dass die schlechtesten Heilerfolge (4 Totalheilungen auf 15 Fälle) die Fälle mit intactem Sexualapparate betreffen; die relativ besten dagegen die Fälle mit mehr oder weniger pathologisch veränderten Geschlechtsorganen, und zwar nimmt der Erfolg gradatim zu mit der Grösse der pathologischen Veränderungen. Aus seiner Arbeit ergiebt sich ferner, dass die örtlich vom Sexualapparate ausgehenden Beschwerden und Lendenmarksymptome durch die Castration mehr beeinflusst werden, als die mehr allgemein nervösen Störungen. Aus allem dem geht wohl hervor, dass

1) Tauffer in der Zeitschrift für Geburtshilfe und Gynäkologie, Bd. 9, Heft 1.

2) Gustav Willers, „Ueber die Berechtigung der Castration der Frauen zur Heilung von Neurosen und Psychosen bei intactem Sexualsystem", Inauguraldissertation. Freiburg 1887.

die Erfolge der Castration bei Neurosen und Psychosen keine günstigen sind, dass sie aber besonders ungünstig sind bei intacten Sexualorganen. Die Gründe mögen zum Theil darin liegen, dass die betreffenden Neurosen, wenn auch durch periphere Ursachen hervorgerufen, central geworden sind und nun, trotz Entfernung der ursächlichen Momente, d. h. der peripheren Ursachen, nicht mehr schwinden.

6. Osteomalacie.

Es ist das Verdienst Fehling's, diese Indication zuerst aufgestellt zu haben. Von der Thatsache ausgehend, dass durch die Porro'sche Operation in allen Fällen von Osteomalacie Heilung, resp. Besserung eingetreten ist, hat Fehling in drei sehr schweren Fällen die Operation ausgeführt und günstige Resultate erzielt. Es betrifft dies drei Frauen (Fall 34, 37, 39), Multiparæ, zwei aus Baselland, eine aus Stuttgart, die alle hochgradige osteomalacische Veränderungen des ganzen Skeletes, besonders aber des Beckens zeigten und an heftigen Schmerzen litten, so dass sie bettlägerig und vollkommen arbeitsunfähig wurden. Die bisherige Therapie, Pulvis ossificans, Soolbäder etc. hatten keine oder nur geringe Besserung gebracht, eine eventuelle neue Schwangerschaft musste den osteomalacischen Process noch beschleunigen, so dass ein operativer Eingriff, wenn dessen Erfolg auch nicht sicher in Aussicht stand, wohl angezeigt schien. — Die Operation, sowie der weitere Verlauf liefen glatt ab; es trat, wenn auch nicht vollständige Heilung, so doch bedeutende Besserung ein. Die drei Patientinnen sind wieder im Stande zu gehen und ihrem Haushalte vorzustehen; die Schmerzen sind verschwunden, die Menses ausgeblieben. Dass die Veränderungen am Becken, wie sie zur Zeit der Operation bestanden, nicht zurückgehen, ist klar; doch ist viel gewonnen, wenn sie stabil bleiben und nicht weiter schreiten. — Es ist anzunehmen, dass bei der Wirkung der Castration auf den osteomalacischen Process neben dem Ausfall einer fernern Schwangerschaft, die ja die

Krankheit stets verschlimmert, jedenfalls auch der Wegfall der monatlichen Congestionen zum Unterleib in Betracht kommt.

Bei im Climax oder unmittelbar vor demselben stehenden Patientinnen ist die Operation contraindicirt. Ein endgültiges Urtheil über den Werth der Castration bei Osteomalacie lässt sich natürlich noch nicht fällen; dazu ist die Anzahl der Fälle noch eine viel zu kleine (in der Litteratur habe ich keine diesbezüglichen Beobachtungen gefunden); doch werden diesen wenigen Fällen mit gutem Resultate wohl bald andere nachfolgen.

Aus den Betrachtungen unserer Castrationsfälle ergeben sich folgende Schlussfolgerungen:

1) Die Castration ist keine so lebensgefährliche Operation, wie sie von einigen Autoren noch dafür angesehen wird.

Die Mortalität derselben wird noch geringer werden bei sorgfältigerer Auswahl der Fälle, weiterer Vervollkommnung der Technik und Antisepsis.

2) Die Heilerfolge der Castration sind im Allgemeinen günstige zu nennen.

3) Die besten Erfolge weist die Castration auf bei Myofibromen des Uterus. Sie soll hier die weit gefährlichere Myomotomie mehr und mehr verdrängen.

4) Die schlechtesten Resultate liefert die Castration der Neurosen und Psychosen, speciell derjenigen, denen keine pathologisch-anatomische Veränderung der Sexualorgane zu Grunde liegt.
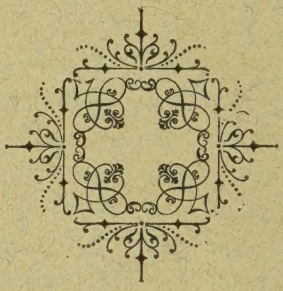
5) Die Osteomalacie bildet eine neue Indikation zur Castration.